



Title	Usefulness of computed tomography angiography "spot sign" in the endoscopically assisted evacuation of acute subdural hematoma in the elderly(本文)
Author(s)	後藤, 芳明
Citation	
Issue Date	2021-09-30
URL	http://ir.fmu.ac.jp/dspace/handle/123456789/1600
Rights	Fulltext: Originally published in "Interdiscip Neurosurg. 2021;24:101100. doi: 10.1016/j.inat.2021.101100. © 2021 The Authors. Published by Elsevier B.V."
DOI	
Text Version	ETD

This document is downloaded at: 2024-04-26T07:03:07Z

学位論文

Usefulness of computed tomography angiography "spot sign" in the endoscopically assisted evacuation of acute subdural hematoma in the elderly

急性硬膜下血腫を合併した高齢患者に対する小開頭内視鏡支援下血腫除去術における CT アンギオグラフィの“スポットサイン”を用いた術前出血点予測の有用性

Yoshiaki Goto

Department of Neurosurgery,

Fukushima Medical University Graduate School of Medicine

福島県立医科大学大学院医学研究科

脳神経外科学分野

申請者氏名 後藤 芳明

目次

1. 概要	5
2. 序論	
2-1. 急性硬膜下血腫とは	6
2-2. 急性硬膜下血腫の原因について	7
2-3. 急性硬膜下血腫の予後因子について	7
2-4. 急性硬膜下血腫が続発性脳損傷を併発するメカニズムについて	9
2-5. 急性硬膜下血腫の手術適応について	9
2-6. 急性硬膜下血腫に対して従来行われてきた手術法とその利点/欠点について	10
2-7. 急性硬膜下血腫の年齢分布とその原因について	11
2-8. 高齢者の急性硬膜下血腫の特徴と最近の動向について	13
2-9. 低侵襲治療としての内視鏡手術の有用性とリスクについて	14
2-10. 術前に活動的な出血を予測する方法と本研究の目的	15
3. 方法	
3-1. 対象患者	18
3-2. ヨード造影剤使用における制限	20

3-3.	インフォームドコンセントと倫理	21
3-4.	画像取得	21
3-5.	頭部単純 CT 所見	22
3-6.	スポットサインの評価方法	25
3-7.	手術方法	26
3-8.	抗血栓療法中の患者に対する対応	32
3-9.	透析患者に対する対応	33
3-10.	患者の機能自立度の評価方法	33
3-11.	データ分析	35
4. 結果		
4-1.	患者年齢・性別	37
4-2.	受傷前 mRS	37
4-3.	受傷機転	38
4-4.	術前 GCS	39
4-5.	血腫の側性	40
4-6.	術前単純 CT 所見	40
4-7.	抗血栓療法中の患者	40

4-8.	透析患者	41
4-9.	術中止血困難/術後出血	41
4-10.	手術時間	42
4-11.	血腫摘出率	43
4-12.	スポットサイン	43
4-13.	活動的出血の責任血管	44
4-14.	術後合併症	46
4-15.	発症後慢性期の mRS と術前 GCS との比較	46
4-16.	代表症例(症例 6)	47

5. 考察

5-1.	高齢者の軽微な頭部外傷後の急性硬膜下血腫に対する内視鏡手術に関して	50
5-2.	抗血栓療法中の患者に関して	51
5-3.	透析患者に関して	51
5-4.	手術時間に関して	52
5-5.	血腫摘出率に関して	52

5-6.	手術の必要性に関して	53
5-7.	頭部単純 CT 所見での血腫増大のサインに関して	54
5-8.	スポットサインと活動的出血点の関連に関して	54
5-9.	出血の責任血管に関して	55
5-10.	術中の止血困難および術後出血に関して	55
5-11.	スポットサイン検出の必要性に関して	56
5-12.	本研究の限界に関して	58
6.	結語	58
7.	謝辞	58
8.	引用文献	59

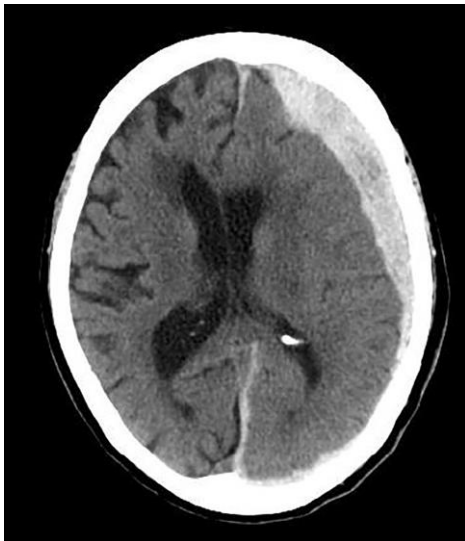1. 概要

急性硬膜下血腫に対する小開頭内視鏡支援下血腫除去術は従来の大開頭手術より低侵襲に血腫を除去出来るために近年注目されて来ているが、一方で活動的出血が起こった場合に止血処置が不確実となる懸念がある。これまで術前に活動的出血を予測する方法はなかった。今回、術前にCTアンギオグラフィ(CTA)検査を行い造影剤の漏出点であるスポットサイン(Spot Sign)を検索して小開頭内視鏡手術を施行することで以下の結果が得られた。スポットサインがある症例でのみ活動的動脈出血があったこと、そしてスポットサインの位置は動脈性出血の部位と一致していたことである。今後急性硬膜下血腫に対する低侵襲手術として小開頭内視鏡手術を行う際に、この知見が止血を確実に行うために役立つ可能性があり、更なる研究が望まれる。

2. 序論

2-1. 急性硬膜下血腫とは

急性硬膜下血腫は、脳と硬膜の間の硬膜下腔に出血が起こり、血腫が急激に増大して貯留した状態のことである。単純 CT 画像では頭蓋骨と脳表の間に脳実質と比較して高吸収を示す三日月形の占拠性病変を示す(図 1)。この疾患の予後は極めて不良であり、死亡率は 50-90%である¹⁻⁴。



(図 1) 左急性硬膜下血腫の頭部単純 CT 画像

Ichimura S, Takahara K, Nakaya M, et al. Neuroendoscopic hematoma removal with a small craniotomy for acute subdural hematoma. *J Clin Neurosci.* 2019;61:311-314. の Fig.1 より転載

2-2. 急性硬膜下血腫の原因について

急性硬膜下血腫の原因の多くが外傷によるものであり、高所からの転落、転倒、殴打、自動車事故などによる頭部への衝撃をきっかけとして、脳挫傷、脳表の小動脈の損傷、脳表と硬膜の間の架橋静脈の損傷などにより、硬膜下腔に血腫が形成される⁵。また外傷がなくとも、動脈瘤破裂⁶⁻⁴³、脳表の皮質動脈からの出血⁴⁴⁻⁵⁴、脳腫瘍や悪性新生物からの出血⁵⁵⁻⁶⁸などで急性硬膜下血腫が引き起こされることもある。

2-3. 急性硬膜下血腫の予後因子について

この疾患の予後不良因子は、65 歳以上の高齢者であること、言語・意識・運動機能を数値化して簡易的に神経脱落所見を評価するために用いられるグラスゴーコーマスケール(Glasgow Coma Scale: GCS)のスコアが低値であること(図 2)、瞳孔不同もしくは瞳孔散大などの所見があること、CT において 15 mm 以上の厚い血腫や 5 mm 以上の正中偏倚所見があることが挙げられている⁶⁹⁻⁷¹。

E: Eye opening		V: Best verbal response		M: Best motor response	
E4	自発的に開眼	V5	見当識が保たれる	M6	命令に従って四肢を動かす
E3	強く呼びかけて開眼	V4	会話は成立するが見当識が混乱	M5	痛み刺激に対して手で払いのける
E2	痛み刺激で開眼	V3	発語はあるが会話は成立せず	M4	指への痛み刺激で四肢を引っ込める
E1	開眼しない	V2	意味のない発声	M3	痛み刺激に対して緩徐な屈曲運動(除皮質姿勢)
		V1	発語見られず	M2	痛み刺激で緩徐な伸展運動(除脳姿勢)
				M1	運動見られず

(図 2) グラスゴーコーマスケール(GCS)表

図説明：この評価法では開眼、発語、体動の3項目で神経脱落所見について評価し、簡易的に神経障害の程度を評価できる。総合15点で、15点は神経脱落所見が明らかでは無い状態である。一方最低点は3点で、この場合は最も重度の神経障害を呈している状態である。なお一般に頭部外傷後に重症と判断されるのはGCSが8点以下とされる。

このGCSスコア、瞳孔所見やCT所見は測定時点での患者の脳障害の程度を間接的に推し量る指標である。受傷時の外力により直接生じた脳損傷、すなわち一次性脳損傷の程度はそのまま患者予後に大きく影響する¹。一方で初めの神経脱落所見は軽度であったとしても、後に症状が悪化することがある⁷²。これは外傷後の脳の反応性変化によって引き起こされる変化の、いわゆる続発性脳損傷が関連している場合がある^{73, 74}。

2-4. 急性硬膜下血腫が続発性脳損傷を併発するメカニズムについて

急性硬膜下血腫により続発性脳損傷が引き起こされる機序は、まず閉鎖空間である頭蓋骨内に急性硬膜下血腫が出現し増大することで、頭蓋内圧が亢進する⁷⁵。そして血腫が脳組織を圧迫することで脳血流は低下して血腫周辺の脳虚血、そして脳梗塞、脳浮腫を引き起こす^{76, 77}。脳浮腫が更なる頭蓋内圧亢進状態を引き起こして、更に脳梗塞の拡大や、脳ヘルニアを引き起こして致命的となる。また頭部外傷後は血液凝固障害^{78, 79}、血圧低下、低酸素状態の合併⁶⁹がしばしば見られる。これらは遅発性の脳出血の合併や広範囲の脳梗塞を来す原因となり、患者の状態悪化を助長する⁷²。

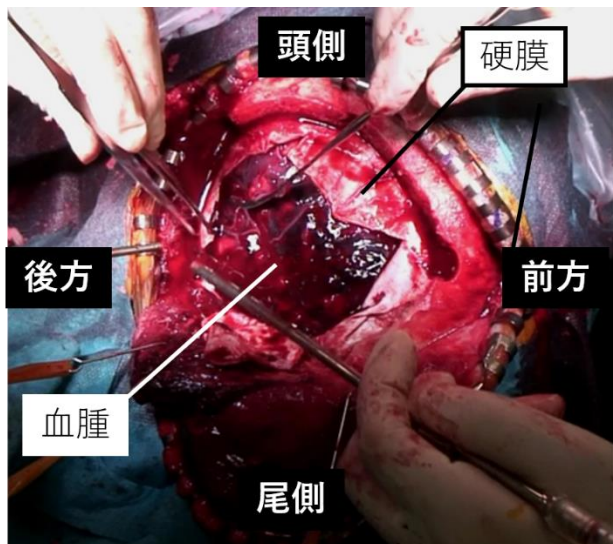
2-5. 急性硬膜下血腫の手術適応について

急性硬膜下血腫の治療の目的は頭蓋内圧の上昇を防ぎ、前述のような続発性脳損傷を最小限に留めることにある。頭蓋内圧亢進を疑う場合は早急にこれを正常化させる必要があるため、迅速な手術加療が必要となる^{80, 81}。よって血腫による脳への圧排所見を示すような画像所見は、手術適応の基準として用いられている⁸⁰。現在の Brain Trauma Foundation guidelines では、1) 血腫の厚みが 10 mm 以上か正中偏倚が 5 mm 以上の血腫がある場合、もしくは 2) 上記より小さい硬膜下血腫であるが GCS9 未満、または経過中に GCS スコアが 2 点以上低下する、頭蓋内圧が 20 mmHg より高い、瞳孔不同や

意識障害など脳ヘルニアを示唆する所見、の何れかの所見を有している場合に手術を施行することが推奨されている⁸²。

2-6. 急性硬膜下血腫に対して従来行われてきた手術法とその利点/欠点について

これまで急性硬膜下血腫に対して、頭蓋骨の一部に穴を開ける試験穿頭術、血腫の存在する領域を開頭し、血腫を取り除く開頭血腫除去術、そして血腫よりも十分大きい領域の開頭をして血腫を除去した上に骨弁を除去する減圧開頭術などが行われてきた。一般的には、全身麻酔、気管挿管、人工呼吸器管理として、血腫を十分含むように大きく皮膚を切開して、直下の骨弁を切除し、その下にある硬膜を切開して血腫および脳表を露出させた上で直視下に血腫を除去して骨弁を戻さずに皮膚を閉じる、いわゆる減圧開頭血腫除去術が施行されている(図3)⁸⁰。



(図3) 自験例での右急性硬膜下血腫における開頭手術の術中写真

図説明：手術写真(硬膜切開後)である。開頭により骨弁が除去されており、黒褐色の急性硬膜下血腫が張り出している。

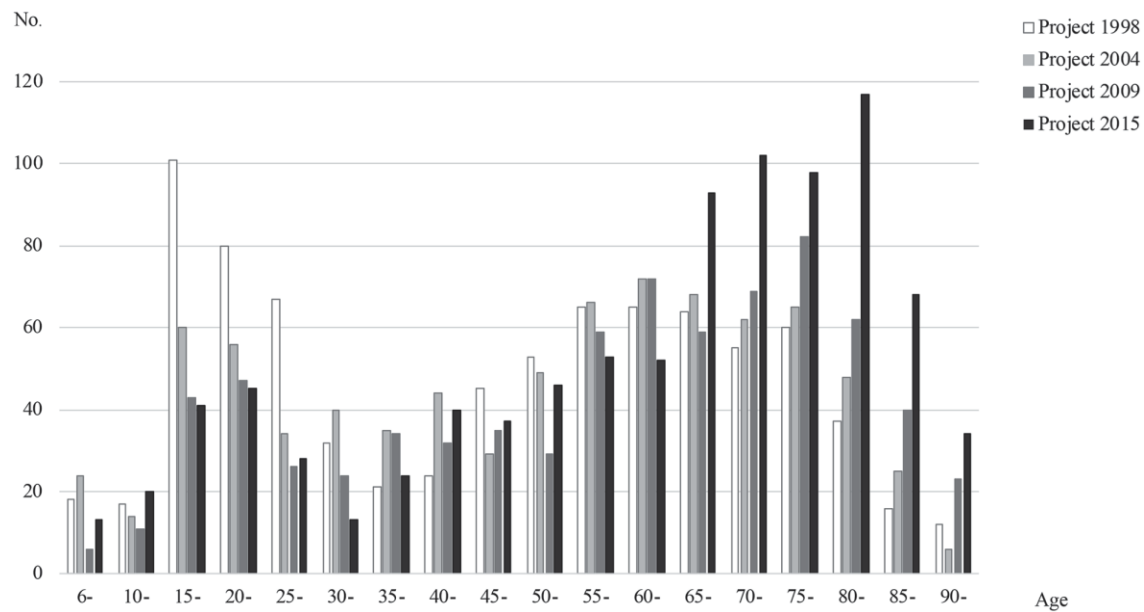
このように骨弁を除去することにより閉鎖空間であった頭蓋内容積を増やすことが可能となり、それにより頭蓋内圧が低下し、続発性脳損傷の予防効果に繋がることが期待される。この減圧術により特に脳挫傷を広範囲に合併しているような症例で患者の予後が改善したことが報告されており、その有効性が示されている⁸³。

2-7. 急性硬膜下血腫の年齢分布とその原因について

本邦における急性硬膜下血腫の好発年齢は 2 峰性で若年者層と高齢者層に分か

れており、近年では若年者層の減少と高齢者層の増加傾向が見られる(図4)^{84, 85}。発症

原因としては、若年者層では自動車事故、高齢者層では転倒が最多である。



(図4) 急性硬膜下血腫の患者年代と患者数の変遷についての棒グラフ

図説明：縦軸が患者数、横軸が年代である。棒グラフは4つの年代で色分けされており、1998年、2004年、2009年、2015年の順に白、薄灰色、濃灰色、黒色となっている。

加藤 侑, 成澤 あゆみ, 刈部 博, 亀山 元, 富永 悌. 重症頭部外傷における年齢構成の推移 : 頭部外傷データベース【プロジェクト1998, 2004, 2009, 2015】の変遷. 神経外傷. 2019;42(2):160-167. の Fig1 より引用。

2-8. 高齢者の急性硬膜下血腫の特徴と最近の動向について

近年では本邦における少子高齢化の進行に伴い、若年者の急性硬膜下血腫が減少する一方で高齢者の急性硬膜下血腫患者が増加傾向であるが、その多くが上述のように軽微な外傷後に続発する急性硬膜下血腫である⁸⁵⁻⁸⁷。

これまで軽微な外傷後の急性硬膜下血腫は、脳挫傷などの合併も少なく、症状は軽度で増悪することなく経過することが多いため、基本的に予後良好であると報告されていた⁸⁸。

しかし最近、軽微な外傷後の急性硬膜下血腫であっても高齢者では決して良好な予後とはならないことが報告された。Sufaro らは軽微な頭部外傷後の 70 歳以上の急性硬膜下血腫患者で発症時の症状が GCS 13-15 とごく軽微な神経脱落所見か無症状であったにも関わらず、後に手術加療を要した患者の 64%、保存的加療を継続した患者に於いても 48%が死亡もしくは植物状態の不良な転帰であったと報告している⁸⁹。この原因として、高齢者の生理学的予備能力の低下、虚弱性による外傷への対応能力の低下⁹⁰、そして中枢神経系の脆弱化⁹¹が挙げられている。

また、これまで一般的に施行されてきた開頭血腫除去術や減圧開頭術について、全身麻酔、侵襲的な手術、長い手術時間、大量失血、感染が患者予後に悪影響を及ぼすことが指摘されている⁹²⁻⁹⁴。

これらを考慮して、軽微な頭部外傷後の高齢の急性硬膜下血腫患者においては従来とは異なる治療法、特に低侵襲な手術法が近年試みられている。

2-9. 低侵襲治療としての内視鏡手術の有用性とリスクについて

急性硬膜下血腫に対する低侵襲手術の一つとして、穿頭/小開頭内視鏡支援下手術が近年注目されてきている⁹⁵⁻⁹⁹。

この手術はこれまでの伝統的な大開頭手術と比較して極めて小さい、500円玉程度の小開頭で手術を行える。開頭範囲内は直視下に血腫除去が可能であり、開頭範囲を超えて広がる硬膜下血腫については内視鏡を用いて視野を確保することで十分に摘出することが出来る。実際、これまでの報告の多くで90%以上の血腫摘出率が達成されている^{96, 98-100}。

この手術法は従来の手術と異なり全身麻酔が不要で、低侵襲、短時間で手術が完遂出来ることが最大の利点である。軽微な頭部外傷後で脳挫傷や脳浮腫もなく、減圧開頭が必要とならないような症例においては、本手法で血腫を除去するのみで十分患者の回復を期待出来る可能性があり、前述のように侵襲性の高い開頭手術を避けたい高齢患者において期待されている手法の一つである。実際軽微な頭部外傷後の高齢患者を対象とした報告がなされている⁹⁷⁻¹⁰⁰。それらの報告では比較的安全に手術が施行されてお

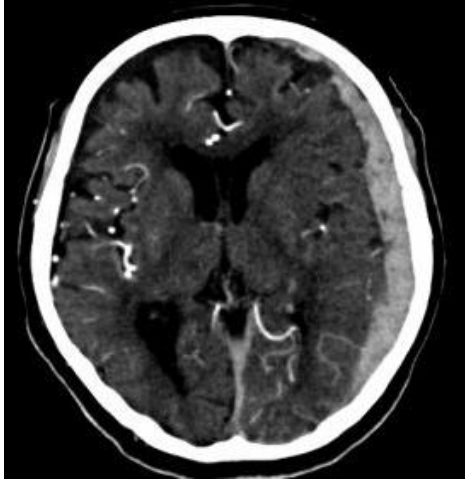
り、低侵襲性により患者の予後を改善する可能性がある」と期待されている。

一方で、この手術では 10%弱に術後出血を合併し再手術が必要となったことが報告されている^{96, 99, 101}。決してその割合は高くはないが、この手術において最も懸念すべき問題は、限定された操作腔での手術であるが故に止血操作が不確実となる危険性を孕んでいることである。実際内視鏡手術における限定された操作腔では、出血があると直ぐに視界不良となりやすく、止血器具を挿入する間に出血点が不明瞭となってしまうことや¹⁰²、活動的な出血に遭遇した場合に内視鏡では手術続行困難となり、顕微鏡手術に変える必要があったことが報告されている¹⁰³。小開頭内視鏡支援下手術を安全に完遂するためには、これらのリスクに対する打開策を講じるべきであると我々は考えた。

2-10. 術前に活動的な出血を予測する方法と本研究の目的

我々は、予め術中の活動的な出血を予測出来る方法があれば、内視鏡手術における止血の確実性は高まる可能性があると考えたが、現在までのところ手術時に活動的な出血を来すかどうかを予め正確に判定出来る方法は確立されていない。

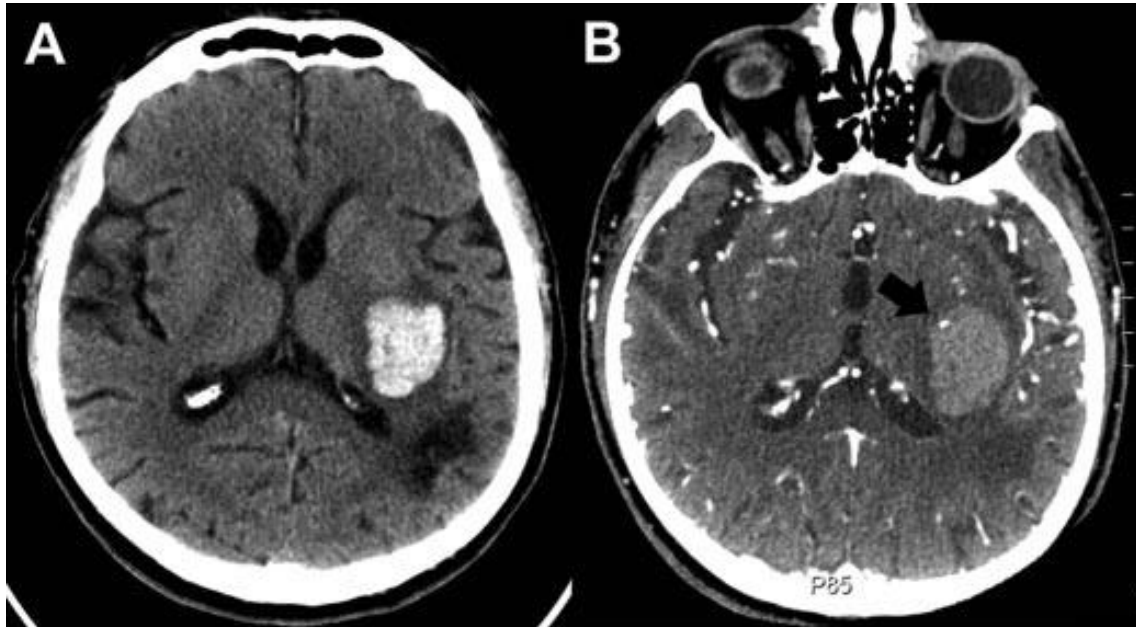
この活動的な出血点の予測に関して、我々は CT アンギオグラフィ (CTA) を出血点検出に利用出来ると考えた。CTA は造影剤を静脈投与して CT 撮影を行うため、造影剤のコントラストにより脳血管が強調された CT 画像を得ることが出来る (図 5)。



(図 5) CTA 画像(症例 4)

これは短時間で簡便に施行出来るため、実臨床で広く使用されている。この画像はカテーテル検査と比較して解像度はやや劣るものの、CTA はカテーテル室へ移動せずに CT 室で簡便かつ迅速に血管評価が出来るという利点がある。

実際、Wada らは CTA における造影剤漏出点が脳出血の拡大を予測するために有用であったと報告している¹⁰⁴。彼らは脳出血患者に CTA を施行して、脳血管を評価するとともに、血腫の中にあつて脳血管の走行と異なる位置で造影剤が滞留している点を検索した。この造影剤が滞留している点を彼らは造影剤が血管外に漏出した点と考え、スポットサイン (Spot Sign) と命名した(図 6)。



(図 6) 左被殻出血の軸状断頭部 CT 画像 (A: 頭部単純 CT, B: CTA)

図説明： B の CTA では血腫内に増強効果を示す点がある。これが所謂スポットサインである（黒矢印）。

Wada R, Aviv RI, Fox AJ, et al. CT angiography "spot sign" predicts hematoma expansion in acute intracerebral hemorrhage. *Stroke*. 2007;38(4): 1257-1262. の Figure 1 より引用。

彼らはスポットサインを認めた症例のうち 77%がフォローアップの CT 画像において出血の増大を認めた一方でスポットサインを認めなかった症例群ではわずか 4%の出血拡大と、スポットサインのある症例では有意に出血拡大が多かったことを報告した。さら

に Romero らは急性硬膜下血腫患者においても、スポットサインを認めた症例ではスポットサインを認めなかった症例と比較して有意に出血拡大が多かったこと(スポットサインを認めた症例群の出血拡大率 vs スポットサインを認めなかった症例群の出血拡大率: 50% vs 18%)を報告している¹⁰⁵。

これらの報告で、スポットサインが血腫内に存在し、スポットサインを認めた患者では有意に出血拡大を来す割合が多かったことから、我々はスポットサインが活動的出血点であるという仮説を立てた。

以上より我々は、軽微な頭部外傷後に急性硬膜下血腫を合併した高齢患者のうち、小開頭内視鏡支援下血腫除去術を施行する患者に術前CTAを施行してスポットサインを検索して手術を行い、実際にスポットサインが出血点と一致していたか検討した。

3. 方法

3-1. 対象患者

対象は2016年9月から2018年8月までの2年間で、会津中央病院において小開頭内視鏡支援下血腫除去術を施行した急性硬膜下血腫の連続11症例である。

本前向き研究における急性硬膜下血腫患者に対する小開頭内視鏡支援下血腫除去術の手術適応は以下のとおりである。

1) 頭部CTにて急性硬膜下血腫が認められ、患者は片麻痺や意識障害などの神経脱落症

状を有すること。

- 2) 頭部 CT において患者は広範囲の脳挫傷や粗大な頭蓋内血腫を合併していないこと。
- 3) 受傷機転は頭部打撲や平地での転倒などの軽傷頭部外傷であり、自動車事故や高所からの転落などの高エネルギー外傷ではないこと。

2), 3) の理由は、このような症例では脳浮腫を伴うことが多く、しばしば減圧開頭術が必要となるために、小開頭内視鏡手術が不適當であると考えたためである。

- 4) 患者の年齢は 65 歳以上であること。

急性硬膜下血腫の手術は減圧開頭血腫除去術を選択するのが一般的であり、対術能も保たれている若年者では敢えて低侵襲手術を施行する利点はないと考えられる。一方で対術能の低下や中枢神経系の脆弱性が進行していると予想される高齢者において、低侵襲治療である内視鏡手術により安全に血腫摘出が完遂されていた報告もあることから⁹⁵⁻⁹⁹、対象を高齢者に限定した。

- 5) 慢性硬膜下血腫の急性増悪ではないこと

慢性硬膜下血腫とは、受傷直後に血腫が形成され神経脱落症状を示す急性硬膜下血腫とは異なり、軽微な外傷などをきっかけとして徐々に硬膜下腔に液状の血腫貯留が起こり、一般的に外傷から 1 か月以上経過して頭痛や片麻痺などで発症する高齢者に多い外傷性疾患である。この慢性硬膜下血腫は時折急激な症状の進行を伴う場合があり、

その際には血腫腔内に新規の出血をしていることが報告されている¹⁰⁶。このような症例は急性硬膜下血腫とは異なる病態であるため本研究から除いた。

以上の条件を満たした患者のうち、ヨード造影剤使用可能な患者全例において、CTAを術前に施行してスポットサインを検索して手術を行った。

3-2. ヨード造影剤使用における制限

ヨード造影剤使用可能な判断基準は以下のとおりである。

- ① 重篤な甲状腺機能亢進症を有さない患者であること。

重篤な甲状腺機能亢進症患者においては、ヨード造影剤投与により甲状腺クリーゼを引き起こす可能性があるためである。

- ② 造影剤アレルギーの既往がない患者であること。

アナフィラキシーショックを引き起こす可能性があるためである。

- ③ 腎糸球体濾過量が 30 ml/分/1.73m²以上であること。

高度の慢性腎障害を有している患者では急性腎障害を引き起こしやすいことが報告されているため^{107, 108}、腎糸球体濾過量が 30 ml/分/1.73m²未満の高度腎機能障害患者には造影剤使用しなかった。

- ④ 造影剤使用禁忌薬剤(ビグアナイド系糖尿病剤)の投与中ではないこと。

ビグアナイド系糖尿病剤使用中の患者においてはヨード造影剤使用により乳酸アシドーシスを発症する可能性があるためである。

3-3. インフォームドコンセントと倫理

本研究において、個人名が第三者に特定されないことがないこと、参加は自由意志であり拒否における不利益はないこと、並びに本研究の目的と内容を患者および患者家族に説明し口頭と書面にて同意を得た。対象患者もしくは患者家族の全員に対して術前に本研究の目的、予想される合併症等について説明と同意を得た。本研究は会津中央病院倫理委員会にて承認を得た。(第 1803 号)

3-4. 画像取得

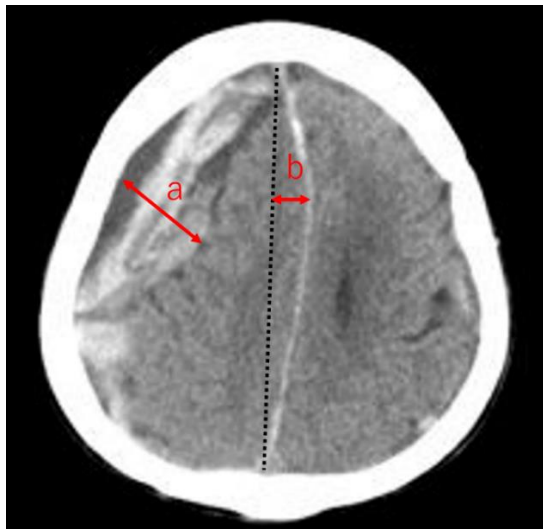
頭部 CT 検査は 128 列マルチスライス CT (SIEMENS SOMATOM Definition AS, シーメンスヘルスケア・ダイアグノティクス株式会社)にて施行した。頭部 CT および CTA では脳全域の画像取得するため、頭頂部から後頭孔までを以下のパラメータでスキャンした：管電圧 120 kVp；管電流 230 mA；回転時間 0.5 秒/回転；ピッチ 0.8；コリメーション 0.6 mm。

CTA の撮影手順の詳細は以下のとおりである。非イオン化ヨード造影剤 {イオパ

ミドール(370), 富士製薬株式会社} を前肘静脈から 0.7 ml/kg(最大量 100ml)、4-5 ml/秒の速度で投与して、造影剤投与開始から 10-15 秒後からスキャンを開始して、脳全域の撮影を行った。この撮影により得られた画像は 1 mm スライス軸状断デジタル画像として保存した。

3-5. 頭部単純 CT 所見

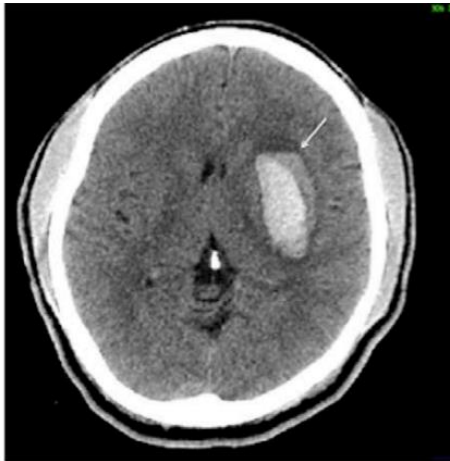入院時の頭部単純 CT の軸状断画像より、血腫の側性、血腫の厚さ、正中偏倚を計測した(図 7)。



(図 7) 血腫による正中偏倚を来した右急性硬膜下血腫の頭部単純 CT 画像(a: 血腫の厚さ, b: 正中偏倚)

また血腫の性状については、以下のような特徴的な所見があるか評価した。

- 1) blend sign: 高吸収を示す血腫と明らかな境界を持って低吸収の血腫が存在している所見(図8)。その後の血腫拡大を示す指標の1つとされる¹⁰⁹。



(図8) blend signを示す左被殻出血の頭部単純CT画像

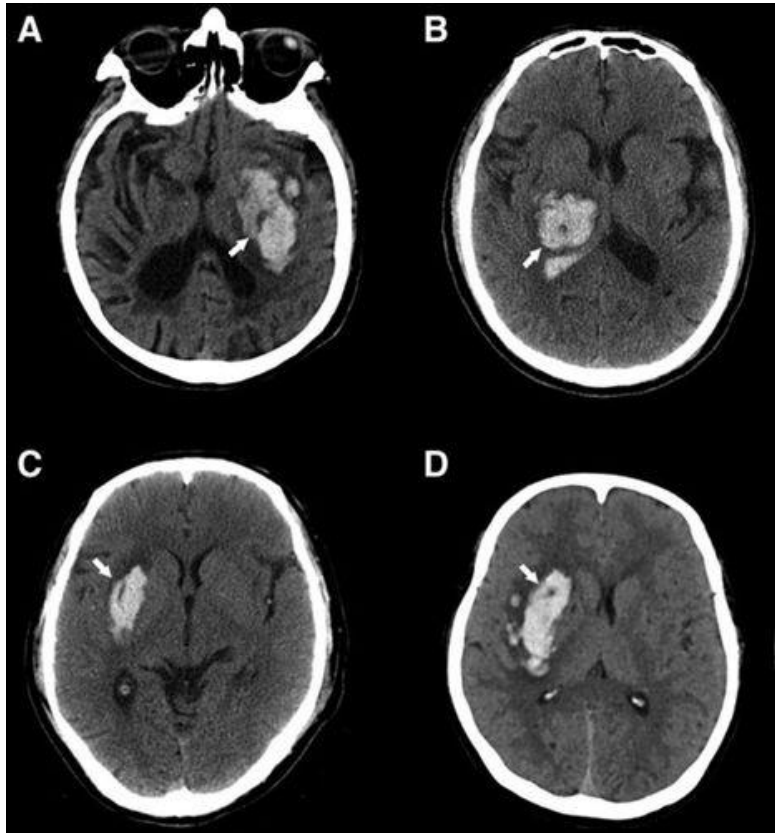
図説明：高吸収を呈する血腫と境界を形成して、その外側にやや低吸収の血腫がある。

この所見が所謂 blend sign(白矢印)である。

Law ZK, Ali A, Krishnan K, et al. Noncontrast Computed Tomography Signs as Predictors of Hematoma Expansion, Clinical Outcome, and Response to Tranexamic Acid in Acute Intracerebral Hemorrhage. *Stroke*. 2020;51(1): 121-128. の Figure 1

より引用

2) black hole sign:高吸収域の血腫内にカプセル化された低吸収域が存在している
所見(図9)。その後の血腫増大を示唆する所見とされる¹¹⁰。



(図9) black hole signを示す頭部単純CT画像

図説明 : A, B, C, Dはそれぞれ脳出血を示しており、それぞれ血腫内に低吸収域を示す、
所謂 black hole sign(白矢印)を認める。

Li Q, Zhang G, Xiong X, et al. Black Hole Sign: Novel Imaging Marker That
Predicts Hematoma Growth in Patients With Intracerebral Hemorrhage. *Stroke*.

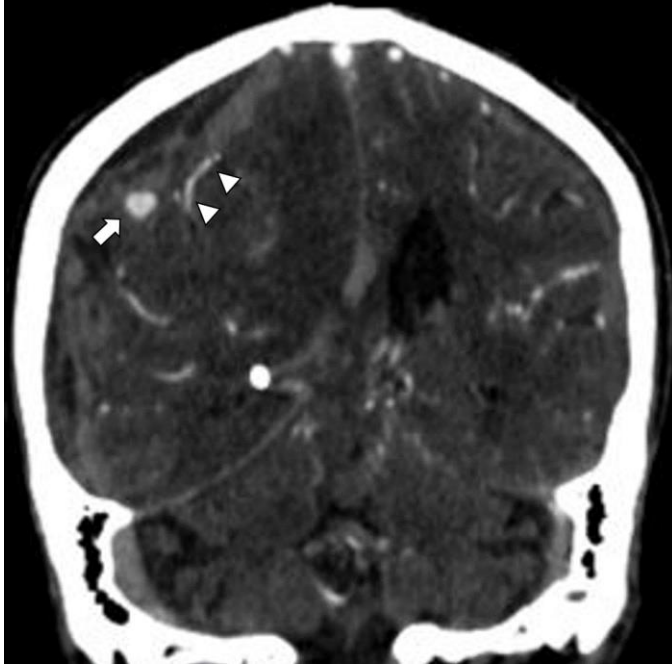
2016;47(7): 1777-1781. の Figure 1 より引用

3-6. スポットサインの評価方法

上記により得られた CTA におけるスポットサインの評価方法は以下の通りである。過去の報告に基づいて、血腫内の造影剤漏出点を判別し易くすべく、得られた 1 mm スライス軸状断 CTA 画像はウインドウレベル 220、ウインドウ幅 110 に調整した。この画像において 2 人の脳神経外科専門医(脳神経外科経験年数 10 年および 15 年の 2 人)により造影剤漏出点があると判断した場合、以下の条件を満たした場合にスポットサインと判定した(図 10)。

- ① 造影剤漏出点は血腫内部に存在する。
- ② 少なくとも直径 1-2 mm 以上ある造影剤漏出点である。
- ③ 造影剤漏出点は隣接する血管構造と連続性がない。

これらの判定基準はスポットサインについて提唱した Wada ら判定基準に準じたものである¹⁰⁴。



(図 10) スポットサインを有する右急性硬膜下血腫の冠状断 CT 画像 (症例 7)

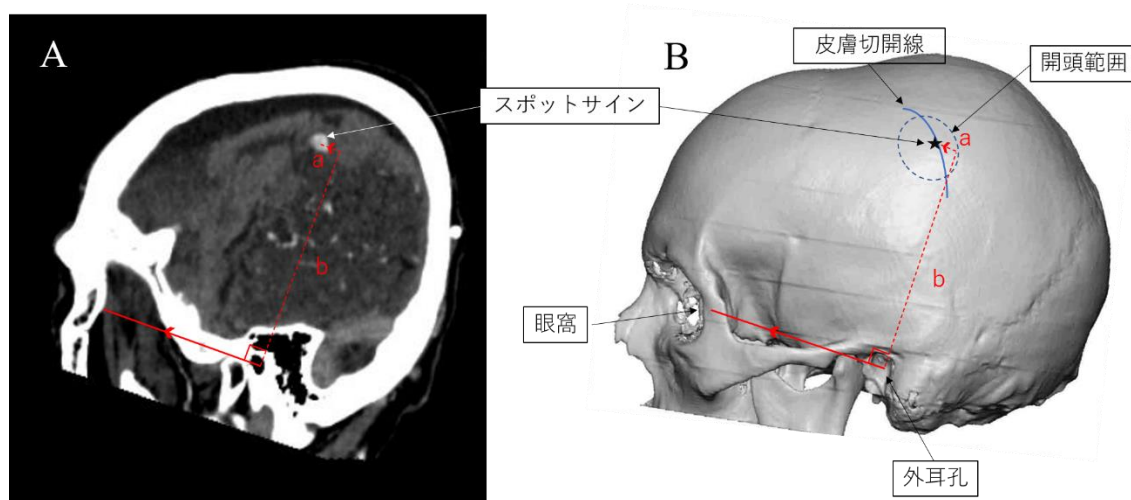
図説明：頭蓋内血管が連続性を持って示されている (白矢頭)。血腫内部には一部高吸収を示す点がある。所謂スポットサインである (白矢印)。

3-7. 手術方法

本研究における小開頭内視鏡支援下血腫除去術は全て軽度鎮静および局所麻酔にて施行した。ただし手術続行困難となる場合には全身麻酔での開頭手術に移行できるように予め準備をしていた。

手術は 5 cm 程度の皮膚切開と直径 3 cm 程度の小開頭をして行うが、術前 CTA でスポットサインが検出されたかどうかによりその位置を変更した。術前 CTA でスポットサイン

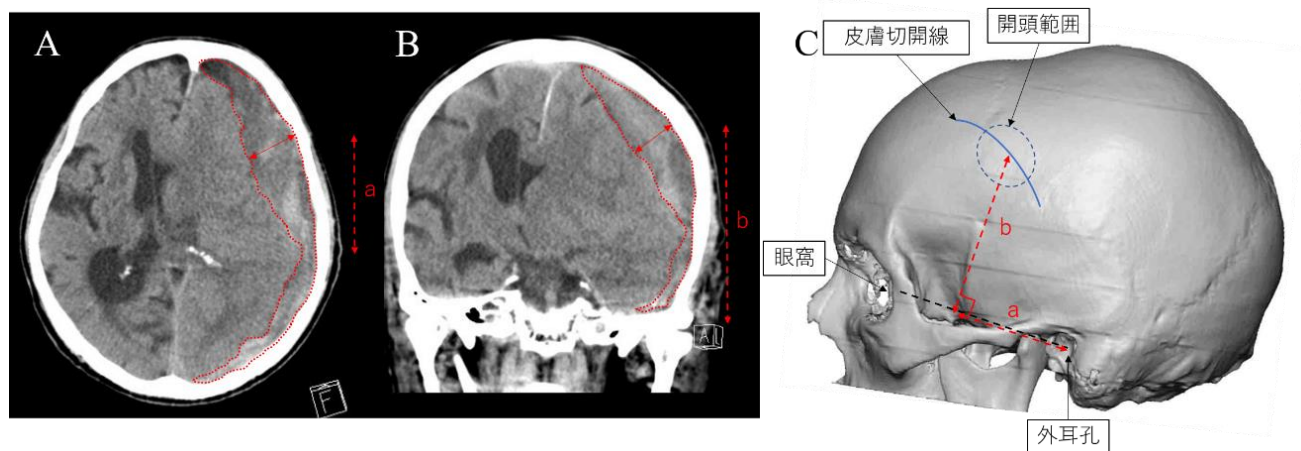
が検出できた患者では、外耳孔からスポットサインまでの距離を計測して、スポットサインを中心として楕円型の開頭範囲および軽度湾曲した皮膚切開線を作成した(図 11)。



(図 11) スポットサインが検出された症例における皮膚切開/開頭の作成方法

図説明： A: 症例 7 における術前 CTA の矢状断画像である。頭頂部の血腫内に増強点があり、これをスポットサインと判定した(白矢印)。眼窩外側中縁と外耳孔を結ぶ線(赤線矢印)を基として、赤点線は外耳孔からスポットサインまでの並行距離(a)および垂直距離(b)を示している。B: 手術時の皮膚切開/開頭範囲の決定方法を立体再構成した頭蓋骨上に示している。CTA 画像を元に、A の CTA で測定した a および b の距離を基にスポットサイン(黒星印)を決定している。これを中心とした楕円型の開頭範囲およびやや湾曲した皮膚切開を作成している。

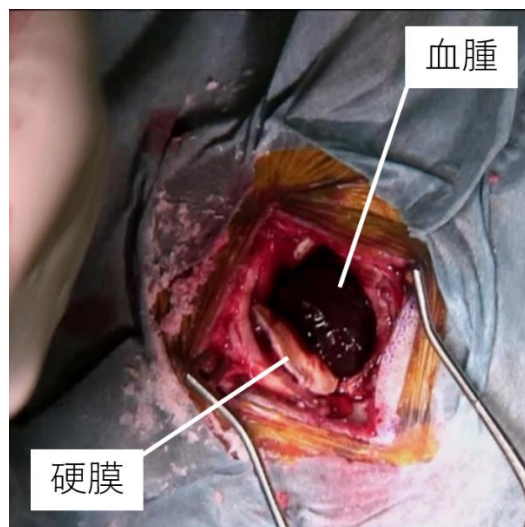
スポットサインが検出されなかった患者では、外耳後から急性硬膜下血腫の最も厚い部分までの距離を計測して、これを中心とするように皮膚切開および小開頭を作成して手術を行った(図 12)。



(図 12) スポットサインが検出されなかった症例の皮膚切開/開頭の作成方法

図説明： A： 症例 2 における術前 CT の軸状断画像である。左急性硬膜下血腫は赤点線で囲っており、血腫の最も厚い場所を赤線矢印で示している。外耳孔から血腫の最も厚い部位までの距離は赤点線矢印(a)で示している。B： 同症例の冠状断 CT 画像である。最も血腫が厚い場所を赤線矢印で示しており、外耳孔から血腫の最も厚い部位までの距離は赤点線矢印(b)で示している。C： 手術時の皮膚切開/開頭範囲の決定方法を立体再構成した頭蓋骨上に示している。A, B の CT 画像を元に、a 及び b の距離を基に最も血腫の厚い場所を決定し、これを中心とした楕円型の開頭範囲および皮膚切開が作成されている。

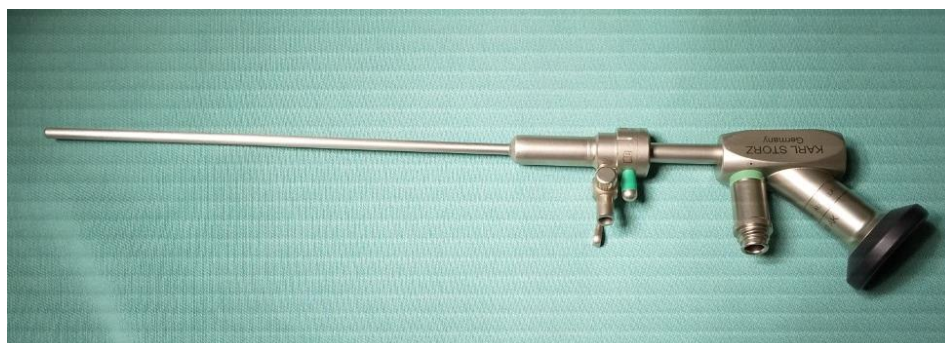皮膚切開を行って開頭した後に、硬膜をU字型に切開して翻転した(図13)。



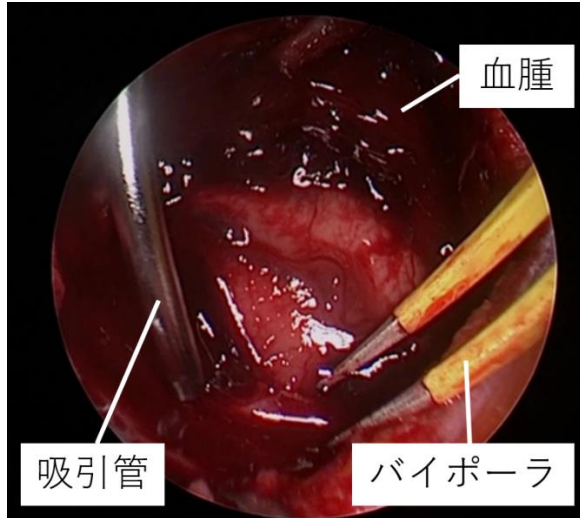
(図13) 小開頭および硬膜切開後の手術写真(症例2)

図説明：硬膜はU字型に切開、翻転され、硬膜の切開翻転部では黒褐色の急性硬膜下血腫が膨隆しているのが認められる。

ここで肉眼による直視下もしくは0度もしくは30度の硬性鏡(カールストルツ・エンドスコープ・ジャパン株式会社)(図14)の補助下に急性硬膜下血腫を吸引除去した(図15)。

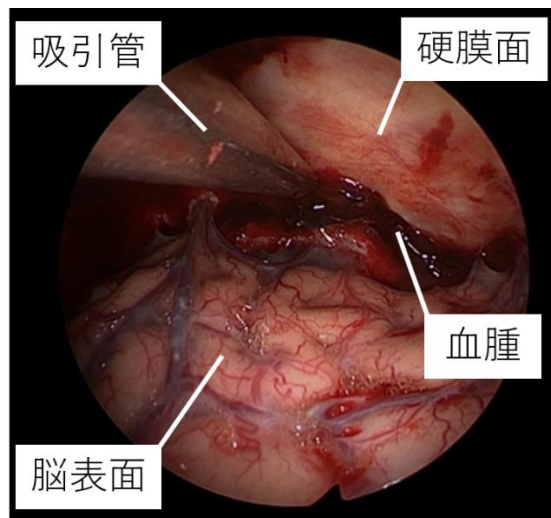


(図14) カールストルツ硬性鏡(0度)



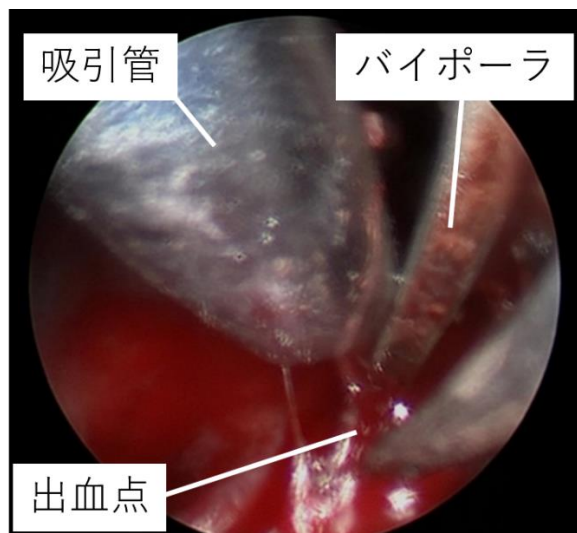
(図 15) 小開頭範囲内の血腫除去時の内視鏡写真(症例 6)

開頭範囲を超えて硬膜下腔に存在する血腫については引き続き硬性鏡を用いて術野を確保しながら吸引除去を行い(図 16)、安全な範囲で可能な限り血腫を除去した。



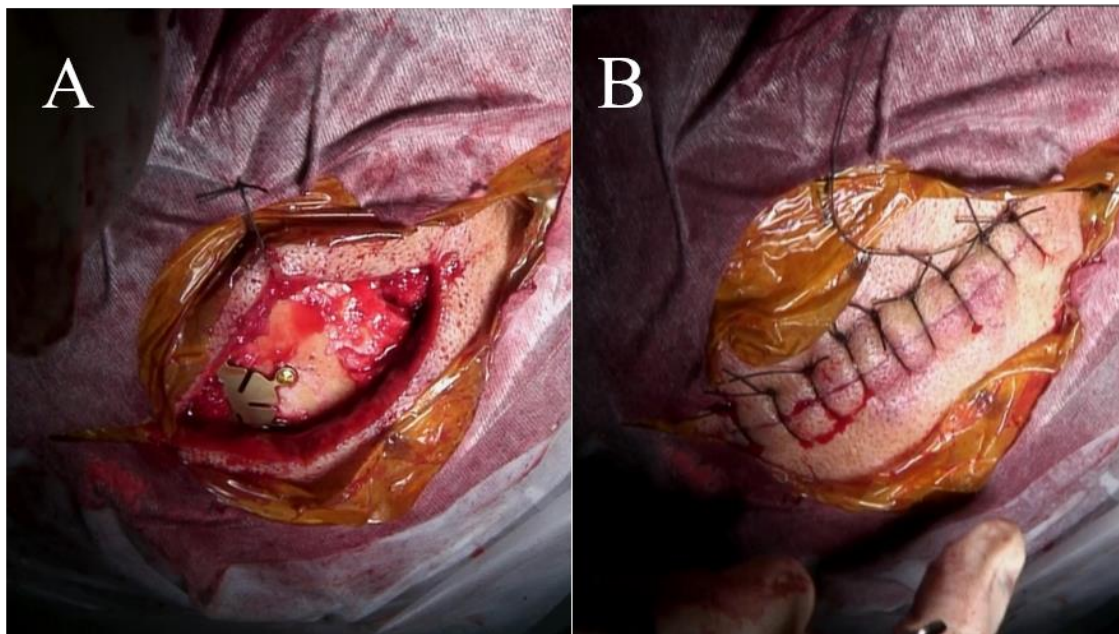
(図 16) 頭蓋内の血腫除去時の内視鏡写真(症例 2)

術中に活動的出血を認めた場合、出血源を十分に露出して原因血管を同定した上でバイポーラを用いて電気凝固を行い止血した(図 17)。



(図 17) 止血処置を行っている際の内視鏡写真 (症例 3)

硬性鏡を用いて可能な限りの範囲で脳表を観察して、持続的な出血がないこと、脳実質を圧排するような血腫は除去されていることを確認した上で内視鏡支援下での血腫除去を終了とした。硬膜下腔は滅菌された生理食塩水で満たし、硬膜を縫合閉鎖した。抜去時に脳表の血管などを損傷するリスクを考慮して硬膜下腔にはドレナージチューブは留置しなかった。小開頭した骨弁をチタンプレートで固定し(図 18-A)、皮下組織および皮膚を縫合閉鎖して手術を終了とした(図 18-B)。



(図 18) 症例 3 の閉創時の手術写真(A:チタンプレートで骨弁固定後 B:皮膚縫合後)

3-8. 抗血栓療法中の患者に対する対応

抗凝固薬/抗血小板薬内服中の患者に対する術前追加処置は以下の通りである。

a. 抗凝固薬のうち、ワルファリンカリウム内服中の患者

術前に凝固機能についての採血検査を行い、プロトロンビン時間国際標準化比 (Prothrombin Time International Normalized Ratio: PT-INR) の値が 1.35 以上のときは、ビタミン K 製剤のケイツーN® (メテナトレノン注射液, EA ファーマ株式会社) や血漿分画製剤のケイセントラ® (乾燥濃縮人プロトロンビン複合体注射用, CSL ベーリング株式会社) を投与して、 $PT-INR \leq 1.35$ となったことを確認して手術を行った。

b. 直接経口抗凝固薬内服中の患者

特異的中和剤を有する直接経口抗凝固薬内服中の患者については、その特異的中和剤を投与した。特異的中和剤のない直接経口抗凝固薬内服中の患者は術前に 4 単位の新鮮凍結血漿製剤(日本赤十字社)を投与した。

c. 抗血小板薬内服中の患者

術前に追加処置はせずに手術施行した。

3-9. 透析患者に対する対応

腎不全に対して血液透析を施行されている患者に対しては術前 CTA を施行した。

術後の透析は翌日以降まで待機として、透析はヘパリンを使用せず施行した。

3-10. 患者の機能自立度の評価方法

患者の受傷前の機能自立度についての評価にはモディファイランキンスケール(modified Rankin Scale: mRS)を用いた評価を行った。mRS は一般的に脳卒中や他の疾患により後遺した神経障害の程度や日常生活における機能自立度を評価するために用いられるスケールである(図 19)。このスケールは発症後慢性期の神経学的評価として汎用されており、急性硬膜下血腫に関する報告でも受傷後慢性期の後遺症評価および回復度の評価として mRS がよく使用されている⁹⁷⁻¹⁰¹。

modified Rankin Scale		参考にすべき点
0	まったく症候がない	自覚症状および他覚徴候がともにない状態である
1	症候はあっても明らかな障害はない： 日常の勤めや活動は行える	自覚症状および他覚徴候はあるが、発症以前から行っていた仕事や活動に制限はない状態である
2	軽度の障害： 発症以前の活動がすべて行えるわけではないが、自分の身の回りのことは介助なしに行える	発症以前から行っていた仕事や活動に制限はあるが、日常生活は自立している状態である
3	中等度の障害： 何らかの介助を必要とするが、歩行は介助なしに行える	買い物や公共交通機関を利用した外出などには介助*を必要とするが、通常歩行 ¹ 、食事、身だしなみの維持、トイレなどには介助*を必要としない状態である
4	中等度から重度の障害： 歩行や身体的要求には介助が必要である	通常歩行 ¹ 、食事、身だしなみの維持、トイレなどには介助*を必要とするが、持続的な介護は必要としない状態である
5	重度の障害： 寝たきり、失禁状態、常に介護と見守りを必要とする	常に誰かの介助*を必要とする状態である
6	死亡	

(図 19) モディファイランキンスケール表

表説明：このスケールは患者の機能自立度を 0 から 6 までの 7 段階に分けており、最良は mRS 0 で「全く症候がない」状態であり、一方最悪は mRS 6 で「死亡」である。発症後慢性期の神経学的評価として汎用されている。

篠原幸人，峰松一夫，天野隆弘，大橋靖雄：mRS 信頼性研究グループ. modified

Rankin Scale の信頼性に関する研究—日本語版判定基準書および問診表の紹介. 脳卒中 2007 ; 29 : 6-13) より引用

3-11. データ分析

患者の年齢、性別、受傷前の mRS、受傷機転、術前 GCS、急性硬膜下血腫の側性、術前 CT の血腫所見、抗血栓療法の有無や血液透析の有無、スポットサインの有無、手術時間について当施設の医療記録からこれらの情報を抽出した。血腫摘出率について、術前後の CT 画像の血腫量を比較してその値を算出した。スポットサインが実際の活動的出血点と一致していたかどうかについては術前 CTA 画像と手術ビデオを基に評価した。術中の止血困難の有無については手術ビデオを用いて確認した。活動的出血を来した責任血管について手術ビデオおよび術前 CTA をもとに検討した。更に術後出血の有無、術後合併症の有無、そして発症から 90 日後の mRS の値についても医療記録より抽出した。

4. 結果

本研究期間において、適合基準に合致した 11 症例全例で患者又はその家族より研究参加の同意が得られ、11 症例全例が研究参加となった。

患者背景および臨床的な特徴は表 1 に詳細を示した(表 1)。

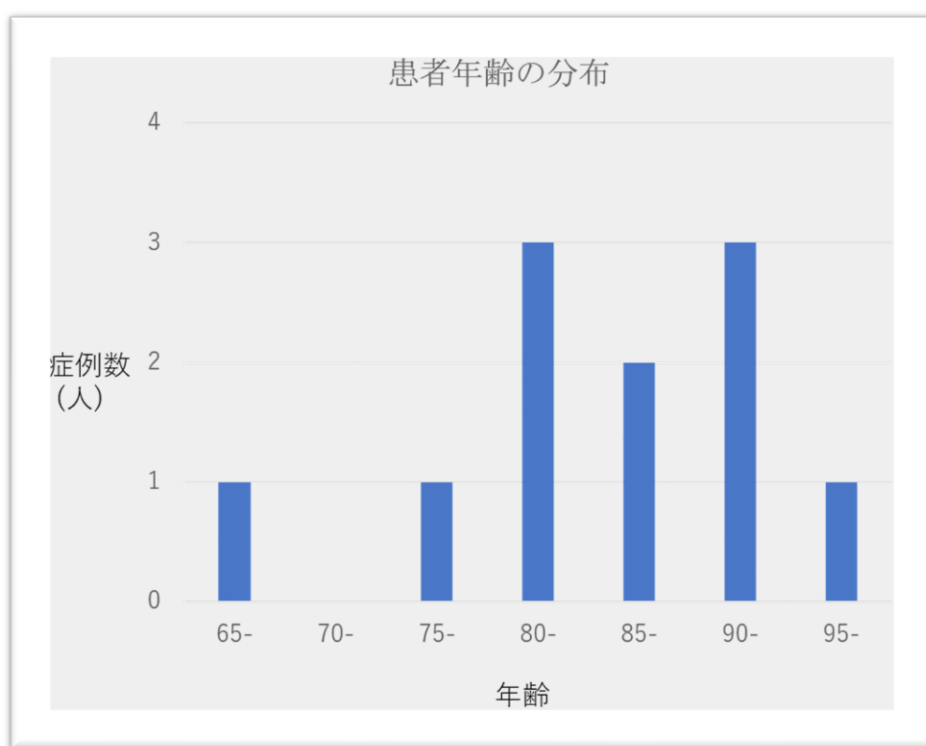
(表1) 患者背景と手術成績

症例	年齢 (歳)	性別	血腫 側性	抗血栓薬/ 血液透析	受傷前 mRS	受傷 機転	術前 GCS	血腫の 厚さ (mm)	正中 偏倚 (mm)	Blend sign/ black hole sign	スポット サイン	術中の 活動的 出血	出血 血管	手術 時間 (分)	血腫 摘出率 (%)	術後 出血	90日後 mRS
1	66	女性	左	抗凝固薬	4	転倒	14	21.3	7.1	無	有	動脈性	前頭前野 動脈	79	98	無	4
2	76	男性	左	血液透析	2	転倒	8	27.7	16.6	無	無	無		54	92	無	4
3	81	男性	右	血液透析	0	転倒	5	28.6	17.1	black hole sign	有	動脈性	中心溝 動脈	68	97	無	6
4	84	男性	左	抗血小板薬	3	転倒	12	16.9	3.6	black hole sign	有	動脈性	後側頭 動脈	63	89	無	3
5	84	男性	右	抗血小板薬	4	転倒	12	16.3	4.7	black hole sign	無	無		69	82	無	4
6	87	女性	左	抗凝固薬	0	転倒	15	14.4	4.4	無	有	動脈性	中心溝 動脈	62	97	無	0
7	89	男性	両側 (右>左)	抗血小板薬	3	転倒	6	33	22.2	無	有	動脈性	前頭頂 動脈	69	100	対側	6
8	90	男性	右	抗血小板薬	2	転倒	13	19.1	8.2	無	有	動脈性	中心前溝 動脈	53	99	無	2
9	90	女性	左	無	0	転倒	14	15	5.4	black hole sign	無	無		58	99	無	2
10	91	男性	右	血液透析	2	頭部 外傷	13	13.2	6	無	無	無		67	99	無	2
11	95	女性	右	抗血小板薬	3	転倒	14	19.6	6.7	無	無	無		101	95	無	5

4-1. 患者年齢・性別

患者年齢は66歳から95歳の範囲であり、平均年齢は84.8歳であった。その内訳は65-69歳が1人、75-79歳が1人、80-84歳が3人、85-89歳が2人、90-94歳が3人、95-99歳が1人であった(図20)。

患者の性別については、7症例(64%)が男性で4症例(36%)が女性であった。



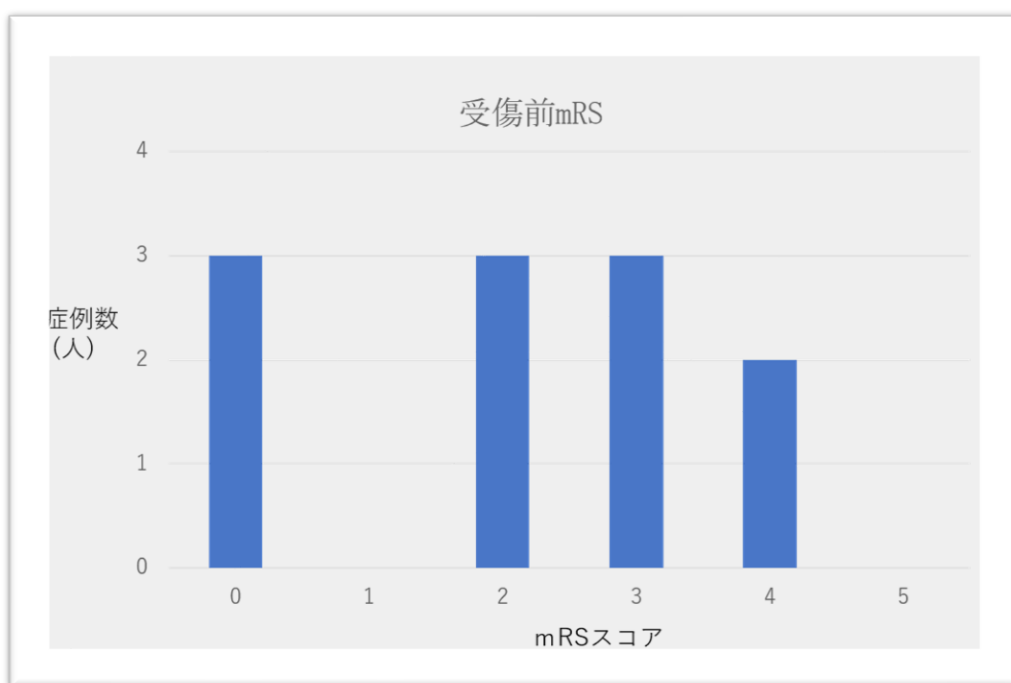
(図20) 患者年齢の分布を示す棒グラフ

4-2. 受傷前 mRS

患者の受傷前の機能自立度として、受傷前の平均 mRS スコアは2.1であった。患者の

受傷前 mRS の詳細を図に示した(図 21)。

mRS が 0-2 で、元々日常生活が自立していたのは 6 症例 (55%) だった。その内訳は mRS 0 が 3 症例、mRS 2 が 3 症例であった。一方で元々の mRS が 3-5 で、日常生活で介護が必要であったのは 5 症例 (45%) だった。その内訳は mRS 3 が 3 症例、mRS 4 が 2 症例であった。



(図 21) 患者の受傷前 mRS の棒グラフ

4-3. 受傷機転

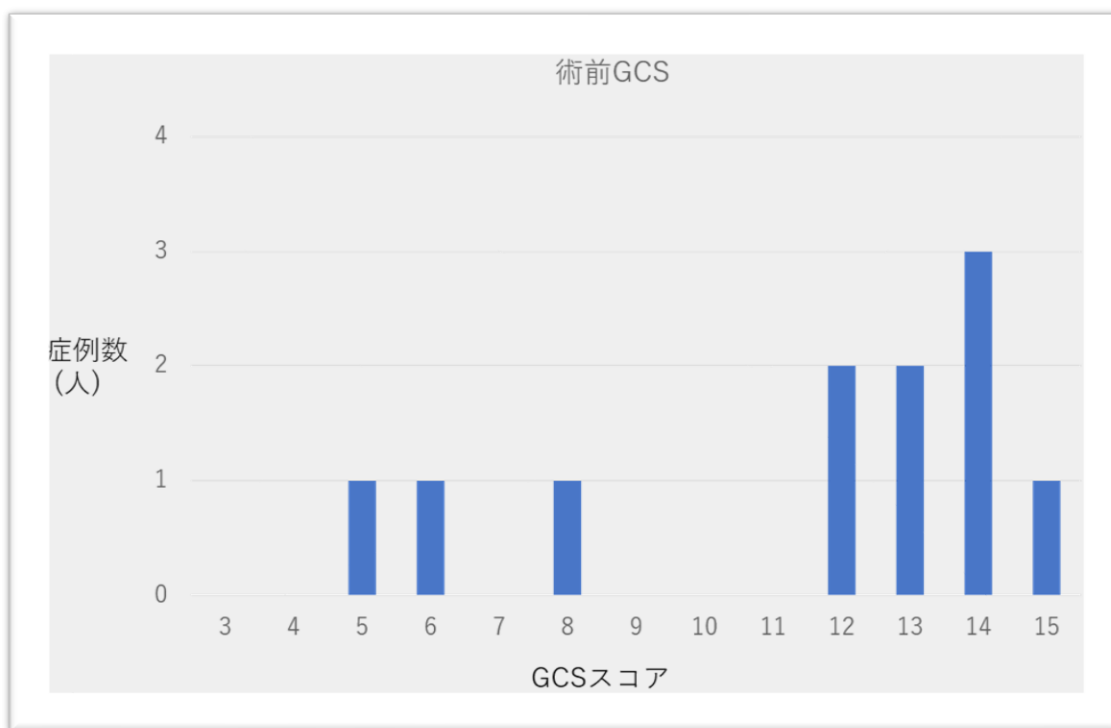
患者の受傷機転は、10 症例 (91%) が平地での転倒で 1 症例 (9%) は軽微な頭部打撲であった。

4-4. 術前 GCS

患者の手術前の神経脱落症状について、平均術前 GCS 値は 11.5 であった。患者の術前 GCS の詳細を図に示した(図 22)。

GCS ≤ 8 の重症患者は 3 症例あった (27%)。その内訳は、GCS 5 点が 1 症例、GCS 6 点が 1 症例、GCS 8 点が 1 症例であった。

他は GCS 12 点が 2 人、GCS 13 点が 2 人、GCS 14 点が 3 人で GCS 15 点は 1 人であった。これらの患者は全て片麻痺や見当識障害などの症状を認めており手術施行とした。



(図 22) 術前 GCS の棒グラフ

4-5. 血腫の側性

血腫は5症例(45%)が左側、5症例(45%)が右側に存在していた。1症例(9%)は両側に血腫が存在していた。この両側急性硬膜下血腫の症例は、症状を来した右側の血腫の厚さが33mmであったのに対し、非症候性の血腫の厚さは5mmとはるかに薄かったため、右側の手術を行った。

4-6. 術前単純CT所見

本症例群における血腫の厚さの平均値は20.5 mm(範囲13.2-33 mm)であり、正中偏倚の平均値は9.3 mm(範囲3.6-22.2 mm)であった。

術前の頭部単純CTの所見として、1症例は均質な血腫であったが、他の10症例で血腫は不均一な濃度を示していた。本症例群ではblend signは同定されなかった。一方でblack hole signは4症例で確認された。この所見は手術時に活動的出血を認めた症例群と活動的出血を認めなかった症例群にそれぞれ2症例ずつ存在しており、特に活動的出血点を認めた患者に多いなどの傾向はなかった。

4-7. 抗血栓療法中の患者

抗血栓薬内服中であったのは7症例(64%)あった。

7症例のうち2症例は抗凝固薬を内服しており、5症例は抗血小板薬を内服していた。

抗凝固薬内服中の患者のうち 1 例はワルファリンカリウム内服中で、来院時の採血検査において PT-INR が 2.01 と異常値を示したことから、ケイツーN®およびケイセントラ®を静脈内投与して、PT-INR \leq 1.35 であることを確認した後に手術施行した。

抗凝固薬内服中である他の 1 例はリクシアナ®内服中であった。こちらに対して 4 単位の新鮮凍結血漿製剤(日本赤十字社)を投与した後に手術施行した。

抗血小板薬内服中の 5 症例(45%)に対しては術前処置せずに手術を施行した。

4-8. 透析患者

3 症例では腎不全に対して血液透析が施行されていた。これら 3 症例は何れも抗血栓薬の内服はしていなかった。これらの患者に対する術前追加処置は施行せず手術施行した。3 症例は血液透析を術当日には行わず、術翌日に頭部 CT にて再出血が無いことを確認してから血液透析を施行しており、その際にはヘパリンを使用せず透析を施行した。

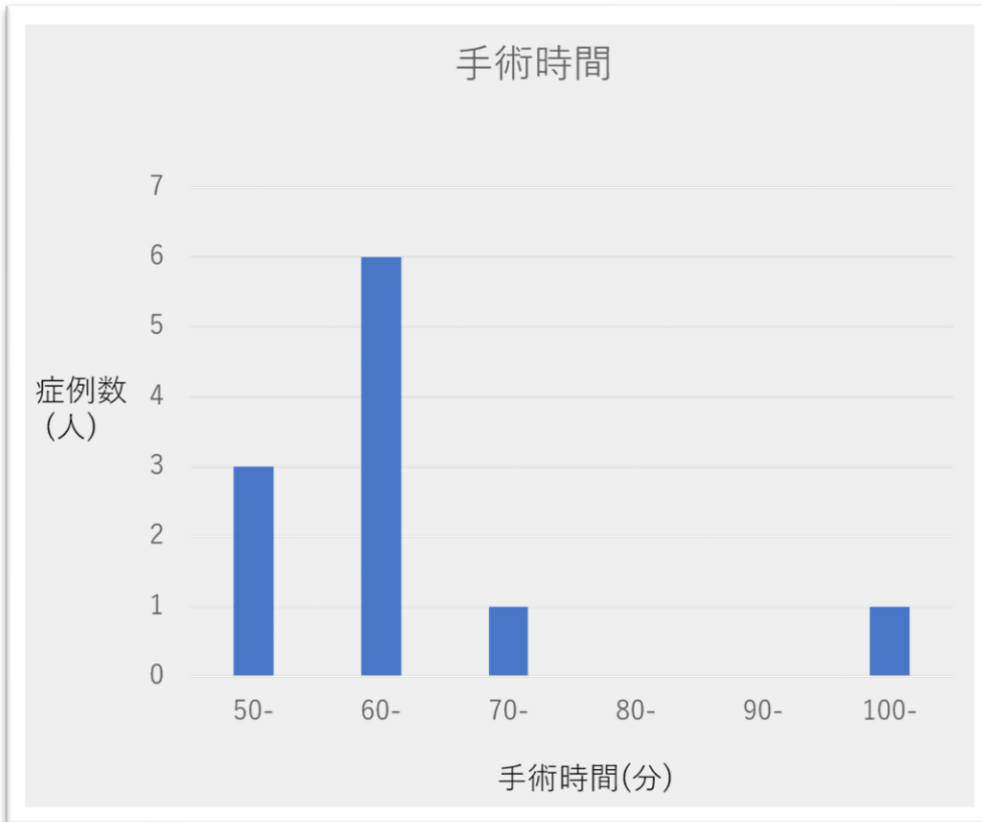
4-9. 術中止血困難/術後出血

全ての症例において、術中止血困難となることはなかった。また、手術側の術後出血

を合併した症例はなかった。ただし両側急性硬膜下血腫を合併していた 1 症例(症例 7)において、術後に手術と反対側に出血拡大を来した。この症例では初め症状を来した厚い右側の血腫の手術を行ったが、血腫を除去した後、同日中に意識障害が出現し、追加施行した頭部 CT では対側の血腫が 29.4 mm まで増大したため対側の血腫除去術を行った。その後の再出血はなかった。

4-10. 手術時間

平均手術時間は 67.5 分（範囲 53-101 分）であった。手術時間は 50 分台が 3 症例、60 分台が 6 症例、70 分台が 1 症例、100 分台が 1 症例あった(図 23)。



(図 23) 手術時間の分布を示す棒グラフ

4-11. 血腫摘出率

本研究では全症例において 80%以上の血腫摘出率であった。その平均値は 95.2%(範囲 82-100%)であり、8 症例が 95%以上の血腫摘出率となっていた。

4-12. スポットサイン

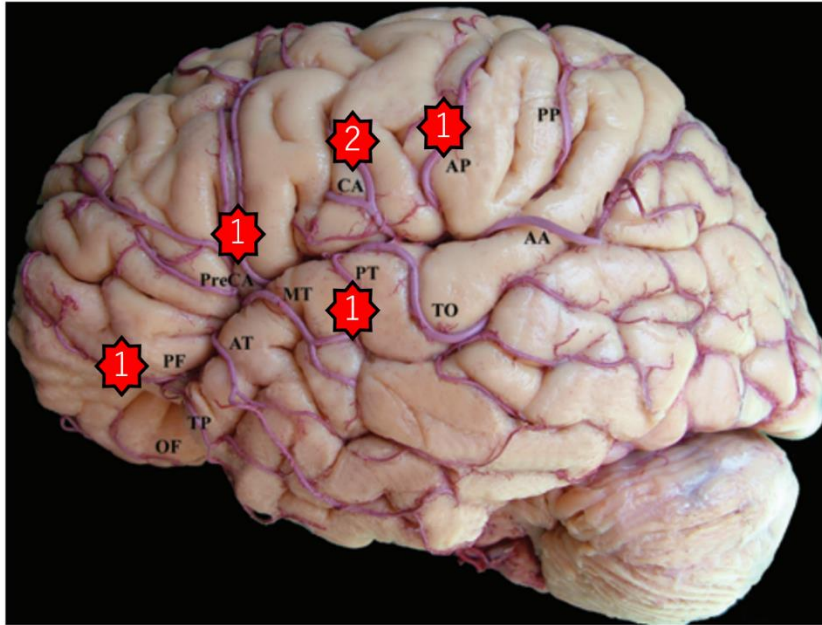
まず、術前 CTA は 11 症例全例において副作用等なく施行出来た。

スポットサインは6症例(55%)で検出された。これらの6症例全てで術中に活動的な動脈性出血を認めた。この活動的な動脈性出血は全てスポットサインの位置と一致していた。またこれらの症例において、スポットサイン以外の部位からの活動的出血は認めなかった。

一方スポットサインを認めなかった5症例(45%)では、術中に動脈もしくは静脈からの活動的出血は認めなかった。

4-13. 活動的出血の責任血管

活動的出血を来した6症例はすべて動脈性出血であった。出血の原因血管は何れもシルビウス裂近傍の中大脳動脈皮質枝であった(図24)。その詳細は、1症例が前頭前野動脈からの出血で、1症例が中心前溝動脈、2症例が中心溝動脈、1症例が前頭頂動脈そして1症例が後側頭動脈からの出血であった。



(図 24) 大脳標本における左中大脳動脈分枝

図説明：本研究における症例で出血を来した分枝にオクタグラムの印をつけており、そ

の症例数についてはオクタグラムの中心に数字を挿入している。PF: prefrontal

artery(前頭前野動脈), PreCA: precentral artery(中心前溝動脈), CA: central

artery(中心溝動脈), AP: anterior parietal artery(前頭頂動脈), OF:

orbitofrontal artery(眼窩前頭動脈), TP: temporopolar artery(側頭極動脈), AT:

anterior temporal artery(前側頭動脈), MT: middle temporal artery(中側頭動脈),

PT: posterior temporal artery(後側頭動脈), TO: temporooccipital artery(側頭後

頭動脈), AA: angular artery(角回動脈)

Kahilogullari G, Ugur HC, Comert A, Tekdemir I, Kanpolat Y. The branching

pattern of the middle cerebral artery: is the intermediate trunk real or not?

An anatomical study correlating with simple angiography. *J Neurosurg.*

2012;116(5): 1024-1034 の Figure 2 より改変して転載

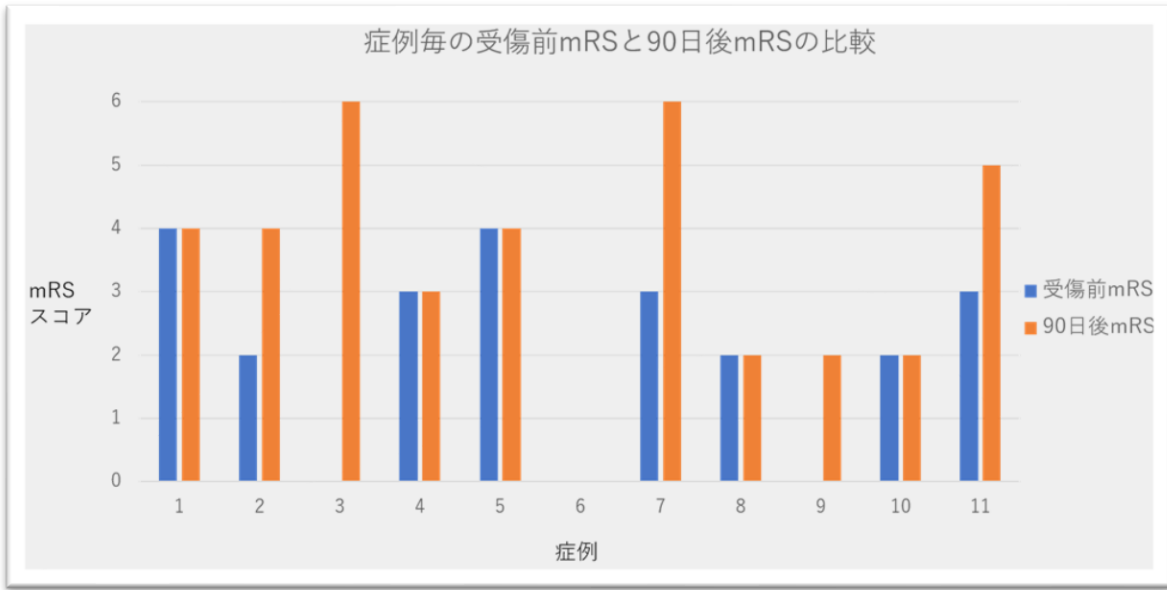
4-14. 術後合併症

術後に頭蓋内感染症やけいれん発作を合併した症例はなかった。またヨード造影剤使用後のアレルギー反応や急性腎障害の合併もなかった。

4-15. 発症後慢性期の mRS と術前 GCS との比較

発症 90 日後の神経所見について、良好な回復を示して機能的自立となっていた症例 (mRS 0-2) は 4 症例 (36%) であった。これら 4 症例の術前 GCS は 12-15 であった。2 症例は経過中に死亡 (mRS 6) しており、それぞれ術前 GCS は 5 および 6 であった。他の 5 症例 (46%) において、3 症例は受傷前と同等の機能まで回復したが 2 症例では回復しなかった。

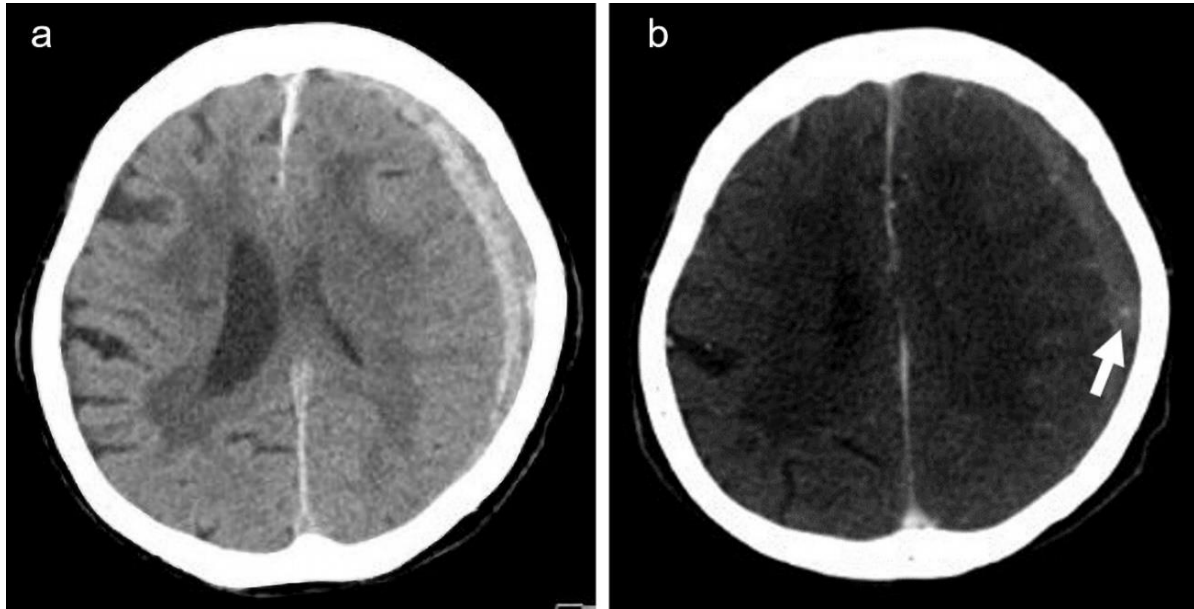
全体では、6 症例 (55%) が受傷前と同じ mRS 値、すなわち同等の機能自立度にまで回復していた (図 25)。なお受傷前と同等な程度までの機能回復か、もしくは機能的自立を示した症例は 7 症例 (64%) であった。



(図 25) 症例毎の受傷前 mRS と発症 90 日後 mRS を比較した棒グラフ

4-16. 代表症例(症例 6)

87 歳女性が自宅にて転倒後、右不全麻痺が出現して増悪したため当院搬送された。搬送後に撮影された頭部 CT では 14.4 mm の厚さの左側の急性硬膜下血腫を認め、4.4 mm の正中偏倚を伴っていた(図 26-a)。軽微な外傷後の急性硬膜下血腫で当施設の内視鏡手術の適応基準に合致していたことから、小開頭内視鏡支援下血腫除去手術を行う方針となった。術前 CTA を施行したところ血腫内にスポットサインを認めた(図 26-b)。

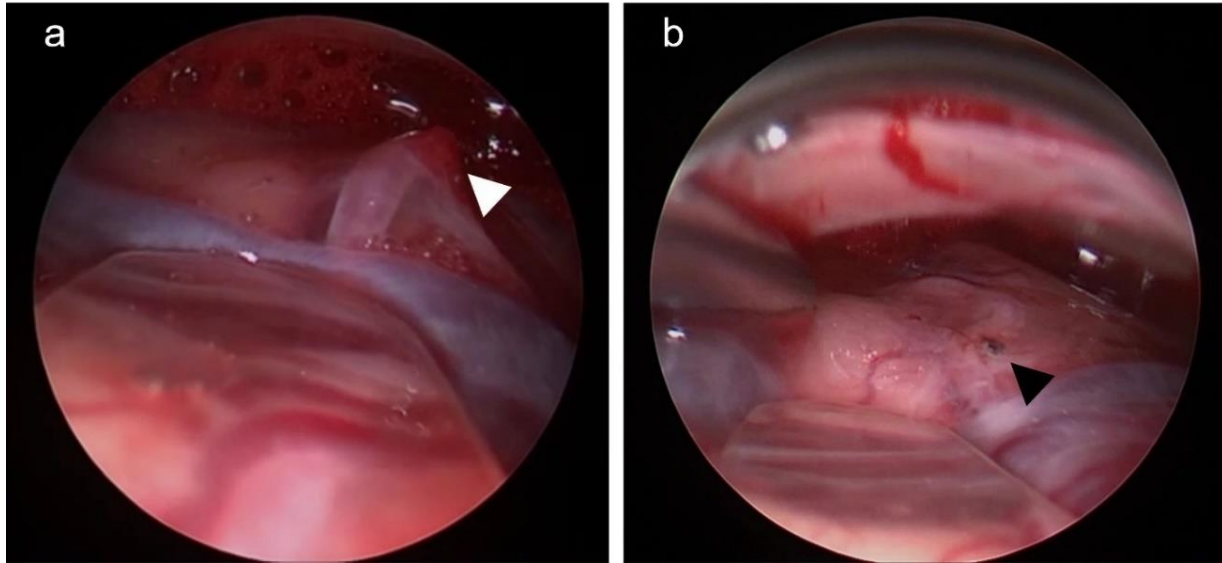


(図 26) 術前頭部 CT の軸状断画像 (a: 頭部単純 CT, b: CTA)

図説明： a:左前頭側頭部に急性硬膜下血腫を認めており、正中偏倚を合併している。

b: 術前 CTA 画像で、血腫内にスポットサインを認める (白矢印)。

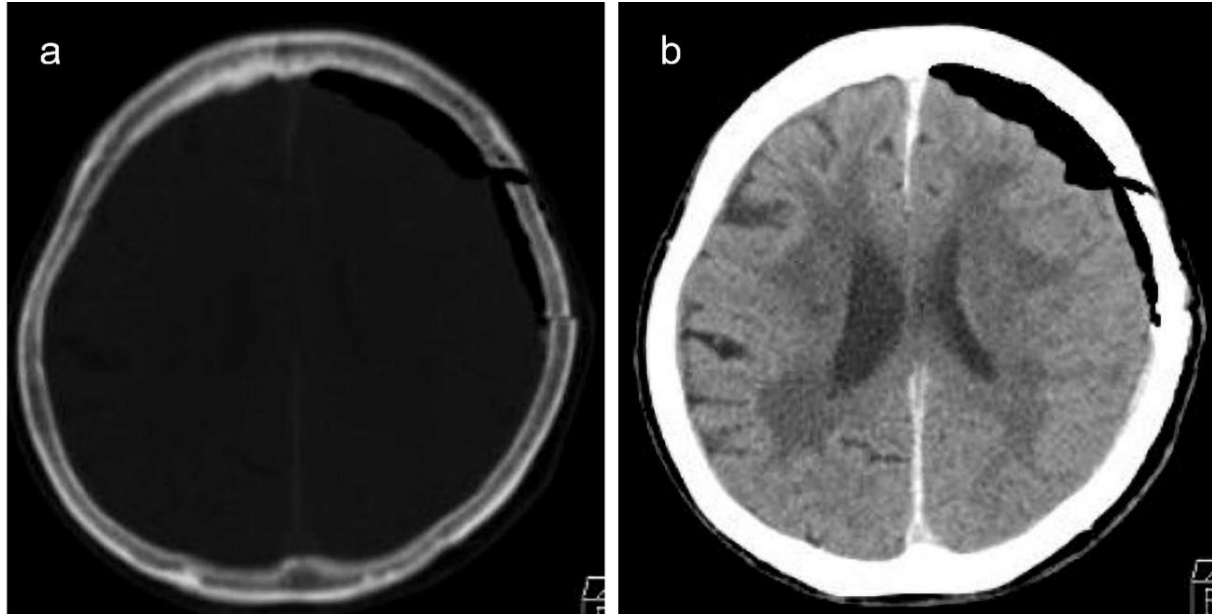
スポットサインを開頭範囲内に含めるようにして手術を行い、血腫を吸引除去していくと、露出されたシルビウス裂近傍の中心溝動脈から活動的動脈性出血を認めた。この出血点の位置は術前 CTA で検出されたスポットサインと一致していた。出血点は内視鏡支援下に電気凝固を行い、特に難渋することなく止血は完遂された (図 27)。



(図 27) 出血点処置の術中内視鏡写真

図説明： a: 血腫摘出後に脳表の皮質動脈から活動的出血(白矢頭)を認める。b: 止血後の写真であり、出血点は止血され黒褐色に変色している(黒矢頭)。

術後 CT で血腫はおおむねすべて除去されていた(図 28)。また術後 CT と術前 CTA 画像を比較し、スポットサインが開頭範囲に含まれていたことを確認した。



(図28) 術後頭部CT画像(a:骨条件 b:脳実質条件)

図説明：aでは開頭範囲が確認できる。図26-bのスポットサインは開頭範囲内に収められていた。bでは血腫がほぼ全摘出されていたことが確認できる。

その後患者は術後出血を合併せず良好な経過を辿り、発症 17 日目に独歩にて自宅退院された。患者の状態はその後も良好な経過であり、90 日後 mRS は 0 であった。

5. 考察

5-1. 高齢者の軽微な頭部外傷後の急性硬膜下血腫に対する内視鏡手術に関して

軽微な頭部外傷後の高齢者の急性硬膜下血腫において、低侵襲な手術法である小開頭内視鏡下血腫除去術でも比較的安全に急性硬膜下血腫の摘出が可能であった

ことが報告されている^{95-100, 111-113}。

本研究では過去の報告を参考に厳格な手術適応のもとで小開頭内視鏡支援下血腫除去術を行った。その結果、本症例群では平均年齢が84.8歳と高齢で、かつ併存疾患が多いにも関わらず比較的短時間で手術完遂され、術後に手術側の出血もなく比較的良好的な予後が得られていた。よって適切な適応基準を設け対象患者を限定すれば、小開頭内視鏡支援下血腫除去術は軽微な頭部外傷後に急性硬膜下血腫を合併した高齢患者にとって低侵襲で安全な手術法となる可能性があると考えられた。

5-2. 抗血栓療法中の患者に関して

本症例群には抗血栓療法中の患者が7症例含まれていた。一般的に抗血栓療法中の患者は術中止血困難や術後出血を来すリスクが高いことが知られているが、本研究では抗血栓療法中の患者における術中止血困難や手術側の術後出血を来さなかった。よって本症例群では抗血栓療法中の患者においても安全に手術が施行出来たと考えられた。

5-3. 透析患者に関して

本症例群における透析患者は3症例で、これらの患者全てでCTAを施行して手

術を行い、翌日に透析施行した。これらの患者ではヨード造影剤使用による副作用は見られず、透析後に再出血を来すこともなかった。少なくとも本研究では透析患者におけるヨード造影剤使用に伴う弊害は発生せず、安全に CTA および手術を施行出来ていた。

5-4. 手術時間に関して

本研究における平均手術時間は 67.5 分であった。過去の内視鏡手術の報告では平均手術時間は 85-108 分であり⁹⁸⁻¹⁰⁰、本症例群の手術時間は比較的短時間であった。その理由の 1 つとして、活動的出血点が開頭範囲内に収まることで止血が容易であったことが挙げられると考えられた。なお、症例 11 は手術時間が 101 分と比較的長かったが、その理由として、症例 11 が最高齢患者であり、より低侵襲に手術を施行する目的で皮膚切開および小開頭をさらに小さくしていたことで、血腫除去に時間を要したためと考えられた。

5-5. 血腫摘出率に関して

本研究では平均血腫摘出率が 95.2% (範囲 82-100%) と良好な摘出率となっていた。これまでの内視鏡手術の報告では、平均 86-91% 程度の血腫摘出率であり⁹⁸⁻¹⁰¹、本研

究でも同様の摘出率であった。すなわち本研究の症例群においても十分な血腫摘出が出来たと考えられた。

5-6. 手術の必要性に関して

本研究では 7 症例 (64%) が発症 90 日後の時点で機能的自立を得られていたか、もしくは受傷前の機能と同程度まで回復した。これらの患者達は術前の GCS スコアが 12 から 15 と比較的良好であった。逆に死亡退院となった 2 症例では術前 GCS スコアが 5 と 6 であった。このように、過去の報告と同様に本症例群においても術前 GCS の値が予後に影響していたと考えられた⁶⁹⁻⁷¹。

一方で、過去の報告では GCS スコアが高く症状の進行がない患者は手術施行せず保存的加療で管理出来ると報告されている⁸⁸。軽微な頭部外傷後の急性硬膜下血腫で GCS スコアが高い場合は、外傷そのものによる脳損傷が軽微であると考え、保存的加療を選択することが多い。実際その報告では脳を圧迫しない程度の薄い血腫で神経脱落症状の悪化が無い症例は保存的加療で管理され、良好な機能回復が得られていた。しかしながら、血腫が厚く神経脱落所見の悪化を来した症例は開頭手術を施行していた。我々の研究の全症例で正中偏倚を伴う厚い血腫を有しており、GCS スコアが高くとも片麻痺などの神経脱落症状を認めていた。これらの症例は外傷が軽微で

あることから、この症状は血腫による圧迫により引き起こされたものであると考え、手術施行したことは妥当であったと考えられた。

5-7. 頭部単純 CT 所見での血腫増大のサインに関して

血腫性状に関して、過去の報告では脳出血の出血拡大の予測因子として、blend sign や black hole sign が報告されている^{109, 110}。

本症例群では blend sign は同定されなかったが、black hole sign は 4 症例で同定された。ただしこれは活動的出血を認めた症例群と活動的出血を認めなかった症例群の各々に 2 症例ずつ存在しており、明らかに活動的出血を来した症例に多いということではなかった。即ち本症例群では単純 CT 所見による活動的出血点の予測は困難であったことが示唆された。

5-8. スポットサインと活動的出血点の関連に関して

本研究では術前 CTA でスポットサインが同定されたのは 6 症例 (55%) と、比較的高い割合で検出された。興味深いことに、これらのスポットサインを有していた患者のみで術中に活動的な動脈性出血が認められた。さらに重要なことは、全ての活動的出血点は術前 CTA でスポットサインを示した部位と正確に一致していた。それ故に、

我々はスポットサインが術中の活動的出血を予測するのに有用であったと考えた。

5-9. 出血の責任血管に関して

一般的に急性硬膜下血腫は静脈性出血が多いと報告されている¹¹⁴。しかし本症例群で静脈性出血には遭遇しなかった。静脈性出血が認められなかったのは、軽微な頭部外傷後に合併するような静脈性出血は自然に圧迫止血されることが多いこと¹¹⁴が理由として考えられる。さらに、高齢者において軽微な外傷後の急性硬膜下血腫の原因として、硬膜と癒着した脳表動脈の破裂が多いという報告がある¹¹⁵。実際同じ報告で、出血血管はすべてシルビウス裂近傍の硬膜に癒着した皮質動脈の破裂であり、本症例群での観察結果と一致していた。

以上より本症例群において 55%と比較的高い割合で動脈性出血が認められたことについて、高齢者の急性硬膜下血腫においては比較的高頻度で動脈性出血が含まれている可能性があると考えられた。その場合、内視鏡手術において術中止血困難となる可能性のある動脈性出血を予見する方法の必要性は高いと考えられた。

5-10. 術中の止血困難および術後出血に関して

本研究では全ての症例において術中止血困難となることはなかった。6症例では

手術中に活動的動脈性出血を認めたと、その全てにおいて出血点は凝固止血され、術後出血もなかった。動脈性出血は一般的な内視鏡手術では対処困難となる可能性があるが、本研究では小開頭手術ながらも活動的出血点の止血処置は容易に完遂することが可能であった。その理由として、これらの患者全てがCTAでスポットサインを有しており、スポットサインの直上を開頭して手術をしていたことが挙げられると考えられた。

よって我々は、スポットサインを検出することは小開頭内視鏡支援下血腫除去術などの低侵襲手術の際に十分な止血を達成するために役立つと考えた。

5-11. スポットサイン検出の必要性に関して

本研究における11症例において、スポットサインは比較的高い割合で検出出来て、且つ術中の動脈性出血源と一致していた訳であるが、全ての高齢患者に対して術前CTAを行うことについては懸念がある。それはヨード造影剤を使用することが高齢者や透析患者にとって有害である可能性があるためである。ただし、透析患者においては、ヨード造影剤を使用して翌日まで透析を行わずとも明らかな副作用等はないことや¹¹⁶、造影剤は透析を行うことで体内から十分に排出されることが報告されており¹¹⁷、透析患者におけるヨード造影剤使用は問題ないとされている。一方で、高

齢であることや重篤な腎機能障害がある場合にはヨード造影剤使用後に造影剤腎症のリスクが高いことが報告されている¹¹⁸⁻¹²¹。本研究は高齢者が対象であることから、腎機能障害のある患者には造影剤使用を控えるように基準を設定した。幸い本研究においてこれらの患者がヨード造影剤使用に伴う重大な合併症等には直面することは無かった。しかし本研究では安全性を確実に明言できるほどの症例数は無いため、スポットサインを検出をすることが患者にとって利点がある場合にのみヨード造影剤使用を制限することが肝要と考えられる。

また、CTA を用いて術前にスポットサインを検索することが本当に必要であるかどうかという懸念が生じる。実際、過去の報告では術前に出血点を検索すること無く内視鏡手術を施行しているが術後出血を合併する割合は比較的少なかった(0-9.1%)^{96, 97, 99, 100}。しかしながら、それらの報告では手術中に活動的出血を合併する割合は比較的多かった(25- 80%)^{96-98, 100}。前述のように低侵襲手術は安全を担保する訳ではなく、特に予期しない出血に遭遇した場合に開頭術と比較して危険性が高まると考えられる。少なくとも本研究ではスポットサインの直上を開頭して手術を行い、安全に止血を完遂出来ていたことから、我々はスポットサインを用いた術前出血点予測が小開頭内視鏡支援下血腫除去術の安全性を向上させる方法となる見込みがあると考えた。同時に今後の更なる研究で症例を重ね、スポットサインの検出率や合併

症率など、検査自体の利点と欠点についても検討する必要があると考えられた。

5-12. 本研究の限界に関して

最後に少数の症例集積研究であること、対象は高度に選別された症例群であること、対照群がないこと、またこれらにより統計学的結論は導き出すことは出来ないことが本研究における限界である。低侵襲手術におけるスポットサインの有用性を検証するためには今後更なる症例を重ねて研究を行うことが必要である。

6. 結語

本研究では、高齢の急性硬膜下血腫患者においてスポットサインが術中の活動的動脈性出血を予測するために役立つことが示唆された。またスポットサインを含む開頭で手術することは、小開頭内視鏡支援下血腫除去術における止血の确实性の向上に役立つ可能性がある。

7. 謝辞

稿を終えるにあたり、本研究の機会を与えて下さりご指導賜りました福島県立医科大学脳神経外科 齋藤清教授及び会津中央病院脳神経外科会津中央病院脳神経外科 前

田佳一郎部長に深謝いたします。

会津中央病院脳神経外科 越智崇医長には、研究の手法や解釈など細部にわたるご指導を頂き、加えていつもご激励いただきました。心より感謝申し上げます。

福島県立医科大学脳神経外科医局の先生方には常に刺激的な議論を頂き支えられました。ありがとうございます。また、研究遂行にあたり会津中央病院脳神経外科医局員の先生方には様々なご助力ご助言をいただきました。ありがとうございます。

最後に、私に常に活力を与えてくれて、支え続けてくれている妻と三人の子供に対して感謝いたします。

本当にありがとうございます。

8. 引用文献

1. Massaro F, Lanotte M, Faccani G, Triolo C. One hundred and twenty-seven cases of acute subdural haematoma operated on. Correlation between CT scan findings and outcome. *Acta Neurochir (Wien)*. 1996;138(2): 185-191.

<https://doi.org/10.1007/BF01411359>.

2. Mathew P, Oluoch-Olunya DL, Condon BR, Bullock R. Acute subdural haematoma in the conscious patient: outcome with initial non-operative

management. *Acta Neurochir (Wien)*. 1993;121(3-4): 100-108.

<https://doi.org/10.1007/BF01809258>.

3. Seelig JM, Becker DP, Miller JD, Greenberg RP, Ward JD, Choi SC. Traumatic acute subdural hematoma: major mortality reduction in comatose patients treated within four hours. *N Engl J Med*. 1981;304(25): 1511-1518.

<https://doi.org/10.1056/NEJM198106183042503>.

4. Zumkeller M, Behrmann R, Heissler HE, Dietz H. Computed tomographic criteria and survival rate for patients with acute subdural hematoma. *Neurosurgery*. 1996;39(4): 708-712; discussion 712-703.

<https://doi.org/10.1097/00006123-199610000-00011>.

5. Shenkin HA. Acute subdural hematoma. Review of 39 consecutive cases with high incidence of cortical artery rupture. *J Neurosurg*. 1982;57(2): 254-257.

<https://doi.org/10.3171/jns.1982.57.2.0254>.

6. Araki T, Sampei T, Murata H, Fujiwara H, Taki W. [A case of internal carotid-posterior communicating artery aneurysm presenting pure acute subdural hematoma]. *No Shinkei Geka*. 2002;30(8): 861-866.

7. Blake G, James M, Ramjit C, Char G, Hunter R, Crandon I. Acute subdural

haematoma without subarachnoid haemorrhage caused by rupture of an intracranial aneurysm. *West Indian Med J.* 2003;52(1): 80–81.

8. Boop WC, Jr., Chou SN, French LA. Ruptured intracranial aneurysm complicated by subdural hematoma. *J Neurosurg.* 1961;18: 834–836.

<https://doi.org/10.3171/jns.1961.18.6.0834>.

9. Eggers FM, Tomsick TA, Lukin RR, Chambers AA. Recognition of subdural hematoma secondary to ruptured aneurysm by computerized tomography. *Comput Radiol.* 1982;6(5): 309–313. [https://doi.org/10.1016/0730-4862\(82\)90120-2](https://doi.org/10.1016/0730-4862(82)90120-2).

10. Friedman MB, Brant-Zawadzki M. Interhemispheric subdural hematoma from ruptured aneurysm. *Comput Radiol.* 1983;7(2): 129–134.

[https://doi.org/10.1016/0730-4862\(83\)90187-7](https://doi.org/10.1016/0730-4862(83)90187-7).

11. Gelabert-Gonzalez M, Iglesias-Pais M, Fernandez-Villa J. Acute subdural haematoma due to ruptured intracranial aneurysms. *Neurosurg Rev.* 2004;27(4): 259–262. <https://doi.org/10.1007/s10143-004-0333-x>.

12. Gilad R, Fatterpekar GM, Johnson DM, Patel AB. Migrating subdural hematoma without subarachnoid hemorrhage in the case of a patient with a ruptured aneurysm in the intrasellar anterior communicating artery. *AJNR Am J Neuroradiol.*

2007;28(10): 2014–2016. <https://doi.org/10.3174/ajnr.A0726>.

13. Hatayama T, Shima T, Okada Y, et al. [Ruptured distal anterior cerebral artery aneurysms presenting with acute subdural hematoma: report of two cases].

No Shinkei Geka. 1994;22(6): 577–582.

14. Horie E, Ogiuchi T, Hayashi N, Kuwayama N, Endo S. Case report: acute subdural hematoma due to angiographically unvisualized ruptured aneurysm. *Surg*

Neurol. 2005;64(2): 144–146. <https://doi.org/10.1016/j.surneu.2004.08.095>.

15. Inamasu J, Saito R, Nakamura Y, et al. Acute subdural hematoma caused by ruptured cerebral aneurysms: diagnostic and therapeutic pitfalls. *Resuscitation*.

2002;52(1): 71–76. [https://doi.org/10.1016/s0300-9572\(01\)00433-6](https://doi.org/10.1016/s0300-9572(01)00433-6).

16. Ishibashi A, Yokokura Y, Sakamoto M. Acute subdural hematoma without subarachnoid hemorrhage due to ruptured intracranial aneurysm--case report.

Neurol Med Chir (Tokyo). 1997;37(7): 533–537.

<https://doi.org/10.2176/nmc.37.533>.

17. Ishikawa E, Sugimoto K, Yanaka K, et al. Interhemispheric subdural hematoma caused by a ruptured internal carotid artery aneurysm: case report.

Surg Neurol. 2000;54(1): 82–86. [https://doi.org/10.1016/s0090-3019\(00\)00262-7](https://doi.org/10.1016/s0090-3019(00)00262-7).

18. Kamiya K, Inagawa T, Yamamoto M, Monden S. Subdural hematoma due to ruptured intracranial aneurysm. *Neurol Med Chir (Tokyo)*. 1991;31(2): 82-86.
<https://doi.org/10.2176/nmc.31.82>.
19. Katsuno M, Murai Y, Teramoto A. [Acute subdural hematoma without subarachnoid hemorrhage following rupture of a distal anterior cerebral artery aneurysm: a case report]. *No To Shinkei*. 2003;55(5): 435-438.
20. Kocak A, Ates O, Durak A, Alkan A, Cayli S, Sarac K. Acute subdural hematomas caused by ruptured aneurysms: experience from a single Turkish center. *Turk Neurosurg*. 2009;19(4): 333-337.
21. Koerbel A, Ernemann U, Freudenstein D. Acute subdural haematoma without subarachnoid haemorrhage caused by rupture of an internal carotid artery bifurcation aneurysm: case report and review of literature. *Br J Radiol*. 2005;78(931): 646-650. <https://doi.org/10.1259/bjr/60601877>.
22. Kondziolka D, Bernstein M, ter Brugge K, Schutz H. Acute subdural hematoma from ruptured posterior communicating artery aneurysm. *Neurosurgery*. 1988;22(1 Pt 1): 151-154. <https://doi.org/10.1227/00006123-198801010-00029>.
23. Krishnaney AA, Rasmussen PA, Masaryk T. Bilateral tentorial subdural

hematoma without subarachnoid hemorrhage secondary to anterior communicating artery aneurysm rupture: a case report and review of the literature. *AJNR Am J Neuroradiol*. 2004;25(6): 1006-1007.

24. Marbacher S, Fandino J, Lukes A. Acute subdural hematoma from ruptured cerebral aneurysm. *Acta Neurochir (Wien)*. 2010;152(3): 501-507.

<https://doi.org/10.1007/s00701-009-0521-0>.

25. Marbacher S, Tomasi O, Fandino J. Management of Patients Presenting with Acute Subdural Hematoma due to Ruptured Intracranial Aneurysm. *Int J Vasc Med*.

2012;2012: 753596. <https://doi.org/10.1155/2012/753596>.

26. Marinelli L, Parodi RC, Renzetti P, Bandini F. Interhemispheric subdural haematoma from ruptured aneurysm: a case report. *J Neurol*. 2005;252(3): 364-

366. <https://doi.org/10.1007/s00415-005-0643-0>.

27. Nishikawa T, Ueba T, Kajiwara M, Yamashita K. Bilateral acute subdural hematomas with intracerebral hemorrhage without subarachnoid hemorrhage, caused by rupture of an internal carotid artery dorsal wall aneurysm. Case report.

Neurol Med Chir (Tokyo). 2009;49(4): 152-154.

<https://doi.org/10.2176/nmc.49.152>.

28. Nonaka Y, Kusumoto M, Mori K, Maeda M. Pure acute subdural haematoma without subarachnoid haemorrhage caused by rupture of internal carotid artery aneurysm. *Acta Neurochir (Wien)*. 2000;142(8): 941-944. <https://doi.org/10.1007/s007010070082>.
29. Nowak G, Schwachenwald S, Kehler U, Muller H, Arnold H. Acute subdural haematoma from ruptured intracranial aneurysms. *Acta Neurochir (Wien)*. 1995;136(3-4): 163-167. <https://doi.org/10.1007/BF01410620>.
30. Oh SY, Kwon JT, Park YS, Nam TK, Park SW, Hwang SN. Clinical features of acute subdural hematomas caused by ruptured intracranial aneurysms. *J Korean Neurosurg Soc*. 2011;50(1): 6-10. <https://doi.org/10.3340/jkns.2011.50.1.6>.
31. O'Leary PM, Sweeny PJ. Ruptured intracerebral aneurysm resulting in a subdural hematoma. *Ann Emerg Med*. 1986;15(8): 944-946. [https://doi.org/10.1016/s0196-0644\(86\)80682-5](https://doi.org/10.1016/s0196-0644(86)80682-5).
32. Onda J. A case report of "pure" acute subdural hematoma secondary to ruptured intracranial aneurysm. *Kyukyū Igaku*. 1989;13: 631-634.
33. O'Sullivan MG, Whyman M, Steers JW, Whittle IR, Miller JD. Acute subdural haematoma secondary to ruptured intracranial aneurysm: diagnosis and management.

- Br J Neurosurg.* 1994;8(4): 439-445. <https://doi.org/10.3109/02688699408995112>.
34. Ragland RL, Gelber ND, Wilkinson HA, Knorr JR, Tran AA. Anterior communicating artery aneurysm rupture: an unusual cause of acute subdural hemorrhage. *Surg Neurol.* 1993;40(5): 400-402. [https://doi.org/10.1016/0090-3019\(93\)90220-u](https://doi.org/10.1016/0090-3019(93)90220-u).
35. Rengachary SS, Szymanski DC. Subdural hematomas of arterial origin. *Neurosurgery.* 1981;8(2): 166-172. <https://doi.org/10.1227/00006123-198102000-00005>.
36. Rusyniak WG, Peterson PC, Okawara SH, Pilcher WH, George ED. Acute subdural hematoma after aneurysmal rupture; evacuation with aneurysmal clipping after emergent infusion computed tomography: case report. *Neurosurgery.* 1992;31(1): 129-131; discussion 131-122. <https://doi.org/10.1227/00006123-199207000-00020>.
37. Satoh K, Satomi J, Nakajima N, Nagahiro S. Endovascular treatment using detachable coils for non-ruptured intracranial aneurysm. *Interv Neuroradiol.* 1999;5 Suppl 1: 67-70. <https://doi.org/10.1177/15910199990050S112>.
38. Shinmura F, Nakajima S, Maruyama T, Azuma S. [A case of ruptured middle

cerebral artery aneurysm with acute subdural hematoma after clipping of the aneurysm nine years previously]. *No Shinkei Geka*. 1989;17(12): 1175-1179.

39. Suhara S, Wong AS, Wong JO. Post-traumatic pericallosal artery aneurysm presenting with subdural haematoma without subarachnoid haemorrhage. *Br J Neurosurg*. 2008;22(2): 295-297. <https://doi.org/10.1080/02688690701687678>.

40. Watanabe K, Wakai S, Okuhata S, Nagai M. Ruptured distal anterior cerebral artery aneurysms presenting as acute subdural hematoma--report of three cases. *Neurol Med Chir (Tokyo)*. 1991;31(8): 514-517. <https://doi.org/10.2176/nmc.31.514>.

41. Weil AG, McLaughlin N, Lessard-Bonaventure P, Bojanowski MW. A misleading distal anterior cerebral artery aneurysm. *Surg Neurol Int*. 2010;1: 55. <https://doi.org/10.4103/2152-7806.69382>.

42. Westermaier T, Eriskat J, Kunze E, Gunthner-Lengsfeld T, Vince GH, Roosen K. Clinical features, treatment, and prognosis of patients with acute subdural hematomas presenting in critical condition. *Neurosurgery*. 2007;61(3): 482-487; discussion 487-488. <https://doi.org/10.1227/01.NEU.0000290893.85072.F9>.

43. Williams JP, Joslyn JN, White JL, Dean DF. Subdural hematoma secondary

to ruptured intracranial aneurysm: computed tomographic diagnosis. *J Comput Tomogr.* 1983;7(2): 142-153.

44. Alves OL, Gomes O. Cocaine-related acute subdural hematoma: an emergent cause of cerebrovascular accident. *Acta Neurochir (Wien).* 2000;142(7): 819-821.

<https://doi.org/10.1007/s007010070098>.

45. Arai H. Acute hypertensive subdural hematoma from arterial rupture shortly after the onset of cerebral subcortical hemorrhage: leakage of contrast medium during angiography. *Stroke.* 1983;14(2): 281-285.

<https://doi.org/10.1161/01.str.14.2.281>.

46. Avis SP. Nontraumatic acute subdural hematoma. A case report and review of the literature. *Am J Forensic Med Pathol.* 1993;14(2): 130-134.

47. Balak N, Silav G, Kilic Y, Timur C, Elmaci I. Successful surgical treatment of a hemophiliac infant with nontraumatic acute subdural hematoma.

Surg Neurol. 2007;68(5): 537-540; discussion 540.

<https://doi.org/10.1016/j.surneu.2006.11.053>.

48. Cave WS. Acute, nontraumatic subdural hematoma of arterial origin. *J Forensic Sci.* 1983;28(3): 786-789.

49. Chhiber SS, Singh JP. Acute spontaneous subdural hematoma of arterial origin: a report of four cases and review of literature. *Neurol India*. 2010;58(4): 654-658. <https://doi.org/10.4103/0028-3886.68698>.
50. Depreitere B, Van Calenbergh F, van Loon J. A clinical comparison of non-traumatic acute subdural haematomas either related to coagulopathy or of arterial origin without coagulopathy. *Acta Neurochir (Wien)*. 2003;145(7): 541-546; discussion 546. <https://doi.org/10.1007/s00701-003-0020-7>.
51. Drake CG. Subdural haematoma from arterial rupture. *J Neurosurg*. 1961;18: 597-601. <https://doi.org/10.3171/jns.1961.18.5.0597>.
52. Fryburg K, Nguyen HS, Cohen-Gadol AA. Spontaneous acute subdural hematoma due to fondaparinux: Report of two cases. *Surg Neurol Int*. 2011;2: 44. <https://doi.org/10.4103/2152-7806.79759>.
53. Naama O, Belhachmi A, Ziadi T, et al. Acute spontaneous subdural hematoma: an unusual form of cerebrovascular accident. *J Neurosurg Sci*. 2009;53(4): 157-159.
54. Vance BM. Ruptures of surface blood vessels on cerebral hemispheres as a cause of subdural hemorrhage. *AMA Arch Surg*. 1950;61(6): 992-1006.

<https://doi.org/10.1001/archsurg.1950.01250021002002>.

55. Abdulhamid MM, Li YM, Hall WA. Spontaneous acute subdural hematoma as the initial manifestation of chronic myeloid leukemia. *J Neurooncol.* 2011;101(3): 513–516. <https://doi.org/10.1007/s11060-010-0278-6>.

56. Bucci MN, Farhat SM. Metastatic adenocarcinoma of the prostate as a cause of subdural hematoma. *J Urol.* 1986;135(4): 803–804. [https://doi.org/10.1016/s0022-5347\(17\)45861-7](https://doi.org/10.1016/s0022-5347(17)45861-7).

57. Chrastina J, Novak Z, Riha I, Ghallab K. [Primary brain tumor as a rare cause of acute subdural hematoma]. *Rozhl Chir.* 2009;88(10): 549–553.

58. Deprez FC, Finet P, Raftopoulos C, Duprez T. Recurrent acute subdural bleeding as a rare complication of a hemorrhagic non malignant meningioma. *JBR-BTR.* 2012;95(5): 309–312. <https://doi.org/10.5334/jbr-btr.660>.

59. Hirashima Y, Kamiyama K, Endo S, Takaku A. [Subdural hematoma due to metastatic dural carcinomatosis associated with DIC—a case report]. *No Shinkei Geka.* 1983;11(6): 651–656.

60. Kuroki T, Matsumoto M, Kushida T, Ohtsuka T, Uchino M, Nishikawa H. [Nontraumatic subdural hematoma secondary to dural metastasis of lung cancer:

case report and review of the literature]. *No Shinkei Geka*. 1994;22(9): 857–862.

61. Lefranc F, Nagy N, Dewitte O, Baleriaux D, Brotchi J. Intracranial meningiomas revealed by non-traumatic subdural haematomas: a series of four cases. *Acta Neurochir (Wien)*. 2001;143(10): 977–982; discussion 982–973.

<https://doi.org/10.1007/s007010170002>.

62. Nagayama I, Katoh H, Sakumoto M, Itoh M, Yoshida K. Subdural hematoma associated with dural metastasis from paranasal sinus cancer: a case report and review of the literature. *ORL J Otorhinolaryngol Relat Spec*. 1993;55(4): 240–

243. <https://doi.org/10.1159/000276431>.

63. Rocque BG, Baskaya MK. Spontaneous acute subdural hematoma as an initial presentation of choriocarcinoma: a case report. *J Med Case Rep*. 2008;2: 211.

<https://doi.org/10.1186/1752-1947-2-211>.

64. Rouah E, Goodman JC, Harper RL. Acute subdural hematoma and metastatic seminoma. *Neurology*. 1986;36(3): 418–420. <https://doi.org/10.1212/wnl.36.3.418>.

65. Sato M, Saito T, Yamaguchi K, Sakuma H. [A case of acute subdural hematoma due to dural metastasis from malignant pleural mesothelioma]. *No Shinkei Geka*.

1994;22(3): 247-251.

66. Zheng JX, Tan TK, Kumar DS, Lim LC, Loh HL. Subdural haematoma due to dural metastases from bronchogenic carcinoma in a previously well patient: an unusual cause of non-traumatic recurrent intracranial haematomata. *Singapore Med J.* 2011;52(4): e66-69.

67. Henriques JG, Pianetti Filho G, Henriques KS, et al. Spontaneous acute subdural hematoma contralateral to an arachnoid cyst. *Arq Neuropsiquiatr.* 2007;65(4A): 1034-1036. <https://doi.org/10.1590/s0004-282x2007000600025>.

68. Suzuki K, Kamezaki T, Tsuboi K, Kobayashi E. Dural cavernous angioma causing acute subdural hemorrhage--case report. *Neurol Med Chir (Tokyo).* 1996;36(8): 580-582. <https://doi.org/10.2176/nmc.36.580>.

69. Chesnut RM, Marshall LF, Klauber MR, et al. The role of secondary brain injury in determining outcome from severe head injury. *J Trauma.* 1993;34(2): 216-222. <https://doi.org/10.1097/00005373-199302000-00006>.

70. Eisenberg HM, Gary HE, Jr., Aldrich EF, et al. Initial CT findings in 753 patients with severe head injury. A report from the NIH Traumatic Coma Data Bank. *J Neurosurg.* 1990;73(5): 688-698.

<https://doi.org/10.3171/jns.1990.73.5.0688>.

71. Signorini DF, Andrews PJ, Jones PA, Wardlaw JM, Miller JD. Predicting survival using simple clinical variables: a case study in traumatic brain injury.

J Neurol Neurosurg Psychiatry. 1999;66(1): 20-25.

<https://doi.org/10.1136/jnnp.66.1.20>.

72. Karibe H, Hayashi T, Hirano T, Kameyama M, Nakagawa A, Tominaga T. Surgical management of traumatic acute subdural hematoma in adults: a review.

Neurol Med Chir (Tokyo). 2014;54(11): 887-894.

<https://doi.org/10.2176/nmc.cr.2014-0204>.

73. 川又 達, 片山 容. Talk and deteriorate 86 症例の検討 : 臨床像, 治療, 転帰について. *神経外傷.* 2003;25(3): 205-209.

74. Sawauchi S, Murakami S, Ogawa T, Abe T. [Acute subdural hematoma associated with diffuse brain injury: analysis of 526 cases in Japan neurotrauma data bank]. *No Shinkei Geka.* 2007;35(1): 43-51.

75. Miller JD, Becker DP, Ward JD, Sullivan HG, Adams WE, Rosner MJ. Significance of intracranial hypertension in severe head injury. *J Neurosurg.*

1977;47(4): 503-516. <https://doi.org/10.3171/jns.1977.47.4.0503>.

76. Verweij BH, Muizelaar JP, Vinas FC. Hyperacute measurement of intracranial pressure, cerebral perfusion pressure, jugular venous oxygen saturation, and laser Doppler flowmetry, before and during removal of traumatic acute subdural hematoma. *J Neurosurg.* 2001;95(4): 569-572. <https://doi.org/10.3171/jns.2001.95.4.0569>.
77. Salvant JB, Jr., Muizelaar JP. Changes in cerebral blood flow and metabolism related to the presence of subdural hematoma. *Neurosurgery.* 1993;33(3): 387-393; discussion 393. <https://doi.org/10.1227/00006123-199309000-00006>.
78. Carrick MM, Tyroch AH, Youens CA, Handley T. Subsequent development of thrombocytopenia and coagulopathy in moderate and severe head injury: support for serial laboratory examination. *J Trauma.* 2005;58(4): 725-729; discussion 729-730. <https://doi.org/10.1097/01.ta.0000159249.68363.78>.
79. Kushimoto S, Shibata Y, Yamamoto Y. Implications of fibrinogenolysis in patients with closed head injury. *J Neurotrauma.* 2003;20(4): 357-363. <https://doi.org/10.1089/089771503765172318>.
80. Shima K, Aruga T, Onuma T, Shigemori M, members of the Japanese Guidelines

Committee on the Management of Severe Head I, the Japan Society of N. JSNT-Guidelines for the Management of Severe Head Injury (Abridged edition). *Asian J Neurosurg.* 2010;5(1): 15-23.

81. Bullock MR, Chesnut R, Ghajar J, et al. Surgical management of acute subdural hematomas. *Neurosurgery.* 2006;58(3 Suppl): S16-24; discussion Si-iv.

82. Bajsarowicz P, Prakash I, Lamoureux J, et al. Nonsurgical acute traumatic subdural hematoma: what is the risk? *J Neurosurg.* 2015;123(5): 1176-1183.

<https://doi.org/10.3171/2014.10.JNS141728>.

83. Jiang JY, Xu W, Li WP, et al. Efficacy of standard trauma craniectomy for refractory intracranial hypertension with severe traumatic brain injury: a multicenter, prospective, randomized controlled study. *J Neurotrauma.* 2005;22(6): 623-628. <https://doi.org/10.1089/neu.2005.22.623>.

84. 横堀 将, 荒木 尚, 恩田 秀, et al. 高齢者重症頭部外傷に対する積極的治療と患者転帰の変遷: 頭部外傷データベース【プロジェクト1998, 2004, 2009】における検討. *神経外傷*. 2013;36(1): 76-85.

<https://doi.org/10.32187/neurotraumatology.36.1.76>.

85. 亀山 元, 刈部 博, 川瀬 誠, 林 俊, 平野 孝, 富永 悌. 重症頭部外傷の年齢

構成はどのように変化してきたのか? : 頭部外傷データベース【プロジェクト1998, 2004, 2009】の推移. *神経外傷*. 2013;36(1): 10-16.

<https://doi.org/10.32187/neurotraumatology.36.1.10>.

86. Servadei F, Nasi MT, Giuliani G, et al. CT prognostic factors in acute subdural haematomas: the value of the 'worst' CT scan. *Br J Neurosurg*. 2000;14(2): 110-116. <https://doi.org/10.1080/02688690050004525>.

87. 亀山 元, 刈部 博, 小沼 武, 富永 悌. 宮城頭部外傷研究会多施設共同登録調査: 年齢と受傷原因・病態・転帰. *神経外傷*. 2008;31(1): 49-56.

88. Croce MA, Dent DL, Menke PG, et al. Acute subdural hematoma: nonsurgical management of selected patients. *J Trauma*. 1994;36(6): 820-826; discussion 826-827.

89. Sufaro Y, Avraham E, Alguyn F, Azriel A, Melamed I. Unfavorable functional outcome is expected for elderly patients suffering from acute subdural hematoma even when presenting with preserved level of consciousness. *J Clin Neurosci*. 2019;67: 167-171. <https://doi.org/10.1016/j.jocn.2019.05.015>.

90. Clegg A, Young J, Iliffe S, Rikkert MO, Rockwood K. Frailty in elderly people. *Lancet*. 2013;381(9868): 752-762. <https://doi.org/10.1016/S0140->

[6736\(12\)62167-9.](#)

91. Torner JC. Age and outcome following traumatic coma : why do older patients fare worse. In report on the traumatic coma data bank. *J Neurosurgery*. 1991;Suppl: S37-S49.

92. Leitgeb J, Mauritz W, Brazinova A, et al. Outcome after severe brain trauma due to acute subdural hematoma. *J Neurosurg*. 2012;117(2): 324-333.
<https://doi.org/10.3171/2012.4.JNS111448>.

93. Wilberger JE, Jr., Harris M, Diamond DL. Acute subdural hematoma: morbidity, mortality, and operative timing. *J Neurosurg*. 1991;74(2): 212-218.
<https://doi.org/10.3171/jns.1991.74.2.0212>.

94. Winter CD, Adamides A, Rosenfeld JV. The role of decompressive craniectomy in the management of traumatic brain injury: a critical review. *J Clin Neurosci*. 2005;12(6): 619-623. <https://doi.org/10.1016/j.jocn.2005.02.002>.

95. Codd PJ, Venteicher AS, Agarwalla PK, Kahle KT, Jho DH. Endoscopic burr hole evacuation of an acute subdural hematoma. *J Clin Neurosci*. 2013;20(12): 1751-1753. <https://doi.org/10.1016/j.jocn.2013.02.019>.

96. Di Rienzo A, Iacoangeli M, Alvaro L, et al. Mini-Craniotomy under Local

Anesthesia to Treat Acute Subdural Hematoma in Deteriorating Elderly Patients.

J Neurol Surg A Cent Eur Neurosurg. 2017;78(6): 535-540.

<https://doi.org/10.1055/s-0037-1599054>.

97. Ichimura S, Takahara K, Nakaya M, et al. Neuroendoscopic hematoma removal with a small craniotomy for acute subdural hematoma. *J Clin Neurosci.* 2019;61: 311-314. <https://doi.org/10.1016/j.jocn.2018.11.043>.

98. Kawasaki T, Kurosaki Y, Fukuda H, et al. Flexible endoscopically assisted evacuation of acute and subacute subdural hematoma through a small craniotomy: preliminary results. *Acta Neurochir (Wien).* 2018;160(2): 241-248. <https://doi.org/10.1007/s00701-017-3399-2>.

99. Yokosuka K, Uno M, Matsumura K, et al. Endoscopic hematoma evacuation for acute and subacute subdural hematoma in elderly patients. *J Neurosurg.* 2015;123(4): 1065-1069. <https://doi.org/10.3171/2014.10.JNS14915>.

100. Matsumoto H, Minami H, Hanayama H, Yoshida Y. Endoscopic Hematoma Evacuation for Acute Subdural Hematoma in the Elderly: A Preliminary Study. *Surg Innov.* 2018;25(5): 455-464. <https://doi.org/10.1177/1553350618785270>.

101. Miki K, Yoshioka T, Hirata Y, et al. [Surgical Outcome of Acute and

- Subacute Subdural Hematoma with Endoscopic Surgery]. *No Shinkei Geka*. 2016;44(6): 455-462. <https://doi.org/10.11477/mf.1436203310>.
102. Yadav YR, Parihar VS, Ratre S, Kher Y. Avoiding Complications in Endoscopic Third Ventriculostomy. *J Neurol Surg A Cent Eur Neurosurg*. 2015;76(6): 483-494. <https://doi.org/10.1055/s-0035-1551828>.
103. Yadav YR, Parihar V, Ratre S, Kher Y. Endoscopic anterior decompression in cervical disc disease. *Neurol India*. 2014;62(4): 417-422. <https://doi.org/10.4103/0028-3886.141287>.
104. Wada R, Aviv RI, Fox AJ, et al. CT angiography "spot sign" predicts hematoma expansion in acute intracerebral hemorrhage. *Stroke*. 2007;38(4): 1257-1262. <https://doi.org/10.1161/01.STR.0000259633.59404.f3>.
105. Romero JM, Kelly HR, Delgado Almandoz JE, et al. Contrast extravasation on CT angiography predicts hematoma expansion and mortality in acute traumatic subdural hemorrhage. *AJNR Am J Neuroradiol*. 2013;34(8): 1528-1534. <https://doi.org/10.3174/ajnr.A3434>.
106. Kurokawa Y, Ishizaki E, Inaba K. Bilateral chronic subdural hematoma cases showing rapid and progressive aggravation. *Surg Neurol*. 2005;64(5): 444-

449; discussion 449. <https://doi.org/10.1016/j.surneu.2004.12.030>.

107. Rihal CS, Textor SC, Grill DE, et al. Incidence and prognostic importance of acute renal failure after percutaneous coronary intervention. *Circulation*. 2002;105(19): 2259-2264. <https://doi.org/10.1161/01.cir.0000016043.87291.33>.

108. Nicola R, Shaqdan KW, Aran K, Mansouri M, Singh A, Abujudeh HH. Contrast-Induced Nephropathy: Identifying the Risks, Choosing the Right Agent, and Reviewing Effective Prevention and Management Methods. *Curr Probl Diagn Radiol*. 2015;44(6): 501-504. <https://doi.org/10.1067/j.cpradiol.2015.04.002>.

109. Law ZK, Ali A, Krishnan K, et al. Noncontrast Computed Tomography Signs as Predictors of Hematoma Expansion, Clinical Outcome, and Response to Tranexamic Acid in Acute Intracerebral Hemorrhage. *Stroke*. 2020;51(1): 121-128. <https://doi.org/10.1161/STROKEAHA.119.026128>.

110. Li Q, Zhang G, Xiong X, et al. Black Hole Sign: Novel Imaging Marker That Predicts Hematoma Growth in Patients With Intracerebral Hemorrhage. *Stroke*. 2016;47(7): 1777-1781. <https://doi.org/10.1161/STROKEAHA.116.013186>.

111. 三木 浩, 吉岡 努, 平田 陽, et al. 急性・亜急性硬膜下血腫に対する内視鏡下血腫除去術の治療成績. *Neurological Surgery* %@ 0301-2603 (Print) %@ 1882-1251

- (*Electronic*). 2016;44(6): 455-462. <https://doi.org/10.11477/mf.1436203310> %U
<http://search.jamas.or.jp/link/ui/2016353174>.
112. Ueba T, Yasuda M, Inoue T. Endoscopic burr hole surgery with a curettage and suction technique to treat traumatic subacute subdural hematomas. *J Neurol Surg A Cent Eur Neurosurg*. 2015;76(1): 63-65. <https://doi.org/10.1055/s-0033-1358606>.
113. Karakhan VB, Khodnevich AA. Endoscopic surgery of traumatic intracranial haemorrhages. *Acta Neurochir Suppl*. 1994;61: 84-91.
114. Miller JD, Nader R. Acute subdural hematoma from bridging vein rupture: a potential mechanism for growth. *J Neurosurg*. 2014;120(6): 1378-1384. <https://doi.org/10.3171/2013.10.JNS13272>.
115. Matsuyama T, Shimomura T, Okumura Y, Sakaki T. Acute subdural hematomas due to rupture of cortical arteries: a study of the points of rupture in 19 cases. *Surg Neurol*. 1997;47(5): 423-427. [https://doi.org/10.1016/s0090-3019\(96\)00398-9](https://doi.org/10.1016/s0090-3019(96)00398-9).
116. Takebayashi S. No need for immediate dialysis after administration of low-osmolarity contrast medium in patients undergoing hemodialysis. *Am J Kidney*

Dis. 2000;36: 226.

117. 原沢 博, 山崎 親, 増子 和, et al. 透析患者における非イオン性ヨード造影剤の副作用と薬物動態. *日本医学放射線学会雑誌*. 1990;50(12): 1524-1531.

118. Chong E, Poh KK, Liang S, Tan HC. Risk factors and clinical outcomes for contrast-induced nephropathy after percutaneous coronary intervention in patients with normal serum creatinine. *Ann Acad Med Singap.* 2010;39(5): 374-380.

119. Gomes AS, Baker JD, Martin-Paredero V, et al. Acute renal dysfunction after major arteriography. *AJR Am J Roentgenol.* 1985;145(6): 1249-1253.
<https://doi.org/10.2214/ajr.145.6.1249>.

120. Kim SM, Cha RH, Lee JP, et al. Incidence and outcomes of contrast-induced nephropathy after computed tomography in patients with CKD: a quality improvement report. *Am J Kidney Dis.* 2010;55(6): 1018-1025.
<https://doi.org/10.1053/j.ajkd.2009.10.057>.

121. La Manna G, Pancaldi LG, Capecchi A, et al. Risk for contrast nephropathy in patients undergoing coronarography. *Artif Organs.* 2010;34(6): E193-199.
<https://doi.org/10.1111/j.1525-1594.2009.00984.x>.

